JEREMY, 6 MOIS ET DEMI, CONSULTE POUR HYPOTROPHIE

C. HOYOUX (1), O. GUIDI (2), M.-F. DRESSE (1), J. BORN (3), V. SCHMITZ (1), PH. LEPAGE (4)

RÉSUMÉ : Nous rapportons l'histoire médicale et les difficultés diagnostiques rencontrées chez un bébé âgé de 6 mois et demi qui consulte pour hypotrophie.

JEREMY, A 6 1/2 MONTH BOY IS CACHECTIC

SUMMARY : This is the medical history of a 6 month old baby who suffers from retarded weight gain. The difficulties encountered in establishing the diagnosis are outlined.

KEYWORDS : ***Cachexia - Diencephalic syndrome - Hypothalamic glioma***

ANAMNÈSE

Les *antécédents héréditaires* sont sans particularité.

Les *antécédents personnels* révèlent que l'enfant est né à terme par un accouchement eutocique après une grossesse non compliquée. Poids de naissance : 3 kg 500, taille de naissance : 48 cm.

L'enfant est alimenté au sein pendant 3 mois; il présente de nombreuses régurgitations mais néanmoins, la croissance staturo-pondérale est satisfaisante et régulière.

A partir du 4ème mois, lors du sevrage, l'enfant refuse les biberons et de nombreux changements de lait se succèdent (Soja, Nutrilon pepti, Bebelac, ...).

A partir de ce moment, la vitesse de croissance pondérale est dramatiquement ralentie (fig. 1), ce qui est associé à des difficultés alimentaires de plus en plus marquées avec refus du biberon et attitude en extension, tête rejetée en arrière et sur le côté au moment des repas.

Quelques tentatives d'alimentation solide semblent plus prometteuses bien que non concluantes.

Il n'y a pas de notion de diarrhée chronique, pas de pleurs inexpliqués, pas de retard psychomoteur.

L'EXAMEN CLINIQUE À LA CONSULTATION

L'enfant est âgé de 6 mois et demi. Il pèse 5 kg 290 (< P3) et mesure 68 cm (P50); le périmètre crânien est de 44 cm (P50) (fig. 2).

L'enfant est souriant, bien réactif; l'éveil psychomoteur est excellent. Il existe une hypotrophie extrême avec disparition totale du panicule adipeux; il persiste toutefois une bonne tonicité musculaire. L'auscultation cardio-pulmonaire est normale. L'abdomen est non ballonné, souple, tympanique, indolore - pas de viscéromégalie. Les examens neurologiques et psychomoteurs sont normaux. Les téguments sont normaux mis à part quelques plages très discrètes de dermatite sèche au niveau du visage.

(1) Hémato-oncologue pédiatre, (2) Gastro-entérologue pédiatre, (3) Neurochirurgien, (4) Chef du Service de Pédiatrie, CHR de la Citadelle, 4000 Liège.

EXAMENS COMPLÉMENTAIRES

Biologie : pas d'anémie, pas de carence en fer, pas de syndrome inflammatoire.

Bilan hépato-rénal normal, vitamines liposolubles normales, bilan thyroïdien normal.

Anticorps antigliadine négatifs. IgE normales. Pas de signe de sensibilisation spécifique contre le lait de vache.

Test à la sueur : normal.

Echographie du système nerveux central : normal.

E.C.G. et échocardiographie : normaux.

Echographie abdominale : sans particularité mis à part une petite formation kystique au niveau hépatique correspondant probablement à un kyste biliaire congénital.

Radiographie oesophage-estomac-duodénum : reflux gastro-oesophagien massif atteignant le tiers supérieur de l'oesophage et visualisé à plusieurs reprises. Pas d'anomalie anatomique.

pHmétrie oesophagienne : normale bien que de nombreux petits reflux soient présents au cours de la journée. La proportion de pH inférieur à 4 est toutefois faible ne dépassant pas 1,7 %.

Oeso-gastro-duodénoscopie : congestion modérée de l'oesophage distal sans autre anomalie décelée.

Deux *biopsies* sont réalisées au niveau du 3ème duodénum; l'histologie montre une inflammation chronique avec infiltrat lymphoplasmocytaire et discrète atrophie villositaire. Absence de parasitose.

L'anamnèse (régurgitations dès la naissance) suggère un diagnostic de reflux gastro-oesophagien. Celui-ci est confirmé par l'oesophage baryté et l'oesophagoscopie (congestion modérée de l'oesophage distal).

Néanmoins, le décrochage pondéral s'installant plus tard, au moment du sevrage, ce reflux gastro-oesophagien ne semble pas être responsable de l'hypotrophie.

Un diagnostic d'*allergie aux protéines du lait de vache* est soupçonné et conforté par la mise en évidence (biopsie duodénale) d'une entéropathie inflammatoire chronique avec infiltration lymphoplasmocytaire. Ces entéropathies sur allergie au lait de vache sont rarement médiées par les IgE mais font

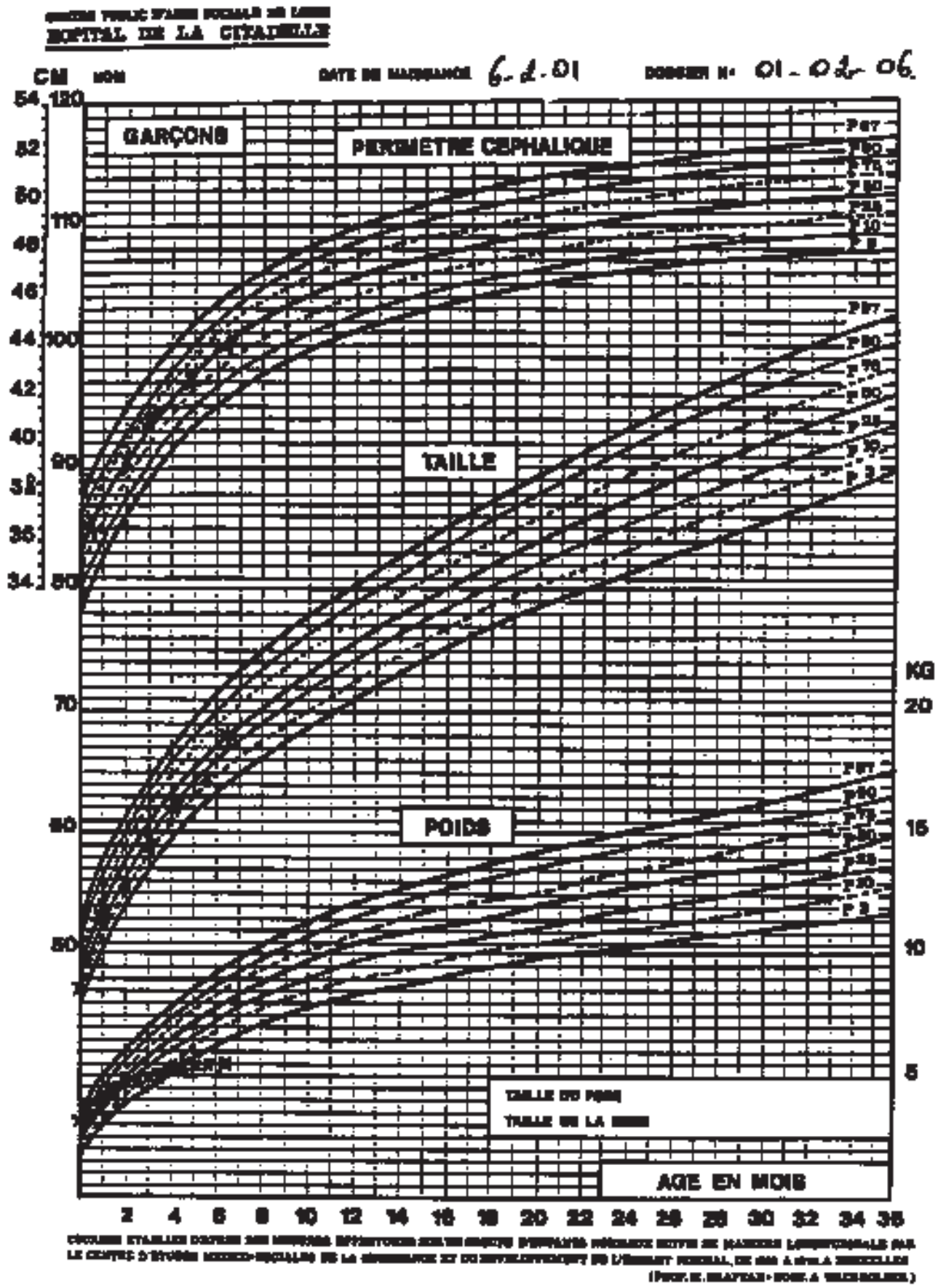

Fig. 1. Courbe staturo-pondérale de Jérémy.

Fig. 2. Jérémy - 6 mois et demi.

plutôt intervenir l'immunité cellulaire. L'absence d'IgE et de signe de sensibilisation spécifique sur le plan biologique n'exclut donc évidemment pas ce diagnostic.

Sur base de ce diagnostic d'allergie aux protéines de lait de vache, un régime à base de Prégomin® et de dîners sans protéine de lait de vache est proposé et relativement bien accepté par l'enfant qui, après 3 jours de ce régime, a déjà repris 250 g. L'enfant quitte le service avec ce régime alimentaire associé à un traitement anti-reflux (Prépulsid® + Losec®). Le poids de sortie est de 5 kg 600.

Revu en consultation 15 jours plus tard, l'enfant est grincheux, amaigri, (perte de 100 g en deux semaines). Il refuse à nouveau de s'alimenter et souffre de vomissements fréquents. Il est réhospitalisé. L'exploration est poursuivie notamment par la réalisation d'un examen cérébral par résonance magnétique à la recherche d'un éventuel syndrome diencéphalique, peut-être non tumoral puisque l'échographie transfontanellaire s'était révélée normale lors de la première hospitalisation.

Il convient de rappeler que le *syndrome diencéphalique* se manifeste *cliniquement* par une émaciation extrême en dépit d'apports alimentaires satisfaisants et un état "hypermétabolique", caractérisé par des enfants très éveillés, très alertes, voire hyperactifs.

La *cause* de ce syndrome diencéphalique est généralement un gliome de l'hypothalamus antérieur, mais le même syndrome clinique peut survenir en raison de lésions inflammatoires ou traumatiques de cette région de l'hypothalamus.

Les enfants affectés ont généralement des perturbations endocriniennes et un dysfonctionnement autonomique central secondaires à une lésion hypothalamique.

Le dysfonctionnement autonomique central peut entraîner une sudation excessive, une rougeur cutanée facile, des accès de tachycardie et, éventuellement, des vomissements. Les signes d'appel endocriniens sont une croissance linéaire accélérée, un âge osseux avancé et éventuellement un excès de croissance des mains et des pieds.

Plus tard, dans l'évolution de l'affection, on peut observer une augmentation du périmètre crânien avec éventuellement atrophie optique et perte visuelle entraînant un nystagmus si le syndrome est secondaire à un gliome. Cette affection survient généralement chez les patients âgés de 3 mois à 4 ans.

RÉSULTAT DE L'EXAMEN PAR RÉSONANCE MAGNÉTIQUE (FIG. 3)

L'examen révèle une lésion tumorale de 2,5 cm de diamètre, comblant les citernes optochiasmatiques et la citerne ambiante, refoulant le plancher du 3ème ventricule vers le haut dont elle est indiscernable, et disloquant légèrement le mésencéphale et le pli intermésencéphalique. La lésion tumorale n'est pas discernable des nerfs optiques, qui semblent y plonger l'un et l'autre.

La lésion est iso-intense en T1 et hyperintense en T2 et en FLAIR.

Après perfusion d'un complexe gadolinium-DTPA, le rehaussement d'intensité est homogène.

De façon étonnante, cette lésion tumorale n'avait pas été mise en évidence par l'échographie transfontanellaire réalisée lors de la première hospitalisation. Afin de mieux comprendre le pourquoi de cette méconnaissance diagnostique, une nouvelle échographie transfontanellaire a été réalisée, à la recherche de la tumeur hypothalamique diagnostiquée sur base de la résonance magnétique. Il a été clairement démontré par cette deuxième tentative que,

Fig. 3. IRM cérébrale de Jérémy.

en raison de la localisation et de la structure tissulaire de la tumeur, elle n'était pas visible par échographie transfontanellaire.

Une *biopsie de la lésion tumorale* a été réalisée et a permis de poser un diagnostic d'*astrocytome pilocytique*.

Un traitement par chimiothérapie (protocole PACKER) a été entrepris.

DISCUSSION

L'hypotrophie majeure du petit Jérémy entre donc dans le cadre d'un syndrome diencéphalique et non de l'intolérance aux protéines de lait de vache.

L'*intolérance aux protéines de lait de vache* peut s'accompagner d'un certain degré d'hypotrophie mais l'émaciation extrême de Jérémy est excessive dans ce cadre. De plus, en cas d'hypotrophie sur intolérance aux protéines de lait de vache, des stigmates biologiques de malnutrition seraient impérativement mis en évidence (anémie microcytaire liée aussi bien au trouble de l'absorption de fer qu'à la possibilité d'hémorragie digestive, hypoprotéinémie, hypoalbuminémie, hypogammaglobulinémie éventuelle accompagnée d'une hypovitaminose K avec éventuellement trouble de coagulation secondaire). Néanmoins, Jérémy souffre, en plus de son syndrome diencéphalique, d'une intolérance aux protéines de lait de vache; en effet, la réintroduction de protéines de lait de vache 2 mois plus tard s'est accompagnée de troubles digestifs (vomissements).

Le traitement des *gliomes de bas grade* de l'enfant consiste en une harmonieuse conjonction d'exérèse chirurgicale, de radiothérapie et de chimiothérapie.

Dans le cas présent, en raison de la localisation de la tumeur, une *exérèse chirurgicale* ne semble pas réalisable sans séquelles importantes.

Vu le jeune âge de l'enfant, la *radiothérapie* est contre-indiquée car elle serait grevée de complications majeures. En effet, le cerveau "immature" est très sensible à l'approche radiothérapeutique qui, chez un enfant de cet âge et vu la zone à irradier, pourrait entraîner des séquelles d'ordre psycho-intellectuel, endocrinien, ...

Par conséquent, la *chimiothérapie* semble être, dans le cas présent, l'arme de premier choix.

Plusieurs études illustrent en effet que, grâce à la chimiothérapie, on peut observer, chez des enfants souffrant de syndrome diencéphalique secondaire à des gliomes de bas grade, des reprises pondérales malgré la persistance de la masse tumorale.

Globalement, la chimiothérapie permet une stabilisation des gliomes diencéphaliques dans plus de 2/3 des cas et 50 à 60 % des enfants montrent une réduction significative du volume tumoral.

Cet effet thérapeutique est malheureusement, dans la plupart des cas, transitoire. En effet, 5 à 7 ans après le diagnostic, seuls 30 % des enfants n'ont pas présenté de progression tumorale.

Plusieurs protocoles thérapeutiques sont disponibles chez les tout jeunes enfants. Les plus utilisés sont : le protocole de PACKER (associant Carboplatine et Oncovin®) et le protocole de la SFOP (Société Française d'Oncologie Pédiatrique - BB-SFOP) : polychimiothérapie associant 6 drogues (Carboplatine, procarbazine, Cisplatine, VP16, Oncovin®, Endoxan®).

Le but actuel de la chimiothérapie chez le jeune Jérémy est donc, dans un premier temps, de contrôler la masse tumorale avec éventuellement reprise pondérale. Cette chimiothérapie pourrait, nous l'espérons, entraîner également une diminution du volume tumoral, ce qui pourrait peut-être faciliter une intervention neurochirurgicale ultérieure. La radiothérapie, quant à elle, serait gardée en réserve en cas de progression tumorale ultérieure.

CONCLUSION

Ce cas illustre les difficultés diagnostiques que nous avons rencontrées dans l'exploration d'un cas d'hypotrophie. Il souligne qu'il est d'une part, important de ne pas s'arrêter au premier diagnostic posé (intolérance aux protéines de lait de vache) et qu'il est d'autre part, parfois souhaitable de contrôler les examens paracliniques (première échographie transfontanellaire normale).

LECTURES CONSEILLÉES

Gropman AL, Packer RJ, Nicholson HS, et al.— Treatment of diencephalic syndrome with chemotherapy : growth, tumor response, and long term control. *Cancer*, 1998, **83**, 166-172.

Keating RF.— *Tumor of the pediatric central nervous system*. Thieme, New-York, Stuttgart, 2001, p.302-307.

Navarro J, Schmitz J.— *Gastro-entérologie pédiatrique*. Flammarion, Paris, 1986, 175-188.

Packer RJ.— Chemotherapy : low grade gliomas of the hypothalamus and thalamus. *Pediatr Neurosurg*, 2000, **32**, 259-263.

Pizzo PA, Poplack DG.— *Pediatric oncology*, 4th edition. Lippincott Williams & Wilkins, 2002, 787-793.

Silva MM, et al.— Optic pathway hypothalamic gliomas in children under 3 years of age : the rôle of chmotherapy. *Ped Neurosurg*, 2000, **33**, 151-158.

Watson AG, et al.— Multidisciplinary management of pediatric low grade gliomas. *Semin Rad Oncol*, 2001, **11**, 152-162.

Les demandes de tirés à part sont à adresser au Dr C. Hoyoux, Service de Pédiatrie, CHR Citadelle, Boulevard du 12e de Ligne, 4000 Liège.