

PLACE DE LA LAPAROSCOPIE EXPLORATRICE DANS LE DIAGNOSTIC ET LE TRAITEMENT DES DOULEURS PELVIENNES CHRONIQUES

GOTTAL L (1), TIMMERMANS M (1), GERARDY C (1), NISOLLE M (1), BRICHANT G (1)

RÉSUMÉ : *Objectifs :* Les douleurs pelviennes chroniques (DPC) sont responsables de 15 à 40 % des laparoscopies exploratrices dont le but essentiel est d'exclure la présence d'endométriose péritonéale chez des patientes présentant une altération considérable de leur qualité de vie. *Méthodes :* Cette étude observationnelle rétrospective a été réalisée dans un centre tertiaire de référence d'endométriose. Quarante-six patientes atteintes de DPC, pour lesquelles l'examen clinique et les explorations iconographiques sont non contributifs, ont bénéficié d'une laparoscopie exploratrice. Nous rapportons les lésions d'endométriose observées, les techniques chirurgicales appliquées et les résultats anatomopathologiques obtenus dans trois groupes de patientes : les patientes avec un antécédent d'endométriose (groupe 1), celles avec une étiologie extra-gynécologique pouvant expliquer la DPC (groupe 2) et celles sans aucun diagnostic étiologique (groupe 3). *Résultats :* La laparoscopie exploratrice a mis en évidence des lésions d'endométriose dans 93,5 % des cas. On retrouve des lésions dans 85 % des cas dans le groupe 1 (n = 20), 100 % dans le groupe 2 (n = 6) et 80 % dans le groupe 3 (n = 20). *Conclusion :* La laparoscopie exploratrice conserve un rôle fondamental dans le diagnostic pour les patientes atteintes de DPC, permettant la visualisation et le traitement chirurgical simultané de lésions d'endométriose.

MOTS-CLÉS : Douleurs pelviennes chroniques - Endométriose - Laparoscopie exploratrice

PLACE OF EXPLORATORY LAPAROSCOPY IN THE DIAGNOSIS AND TREATMENT OF CHRONIC PELVIC PAIN

SUMMARY : *Objectives :* Chronic pelvic pain (CPP) accounts for 15 to 40 % of exploratory laparoscopies. An exploratory laparoscopy was performed to exclude the presence of peritoneal endometriosis in patients experiencing significant impairment of their quality of life. *Methods :* This retrospective observational study was carried out in a tertiary referral center for endometriosis. Forty-six patients with CPP, including a non contributive clinical examination and additional investigations, underwent exploratory laparoscopy. They were divided into three subgroups : patients with a history of endometriosis (group 1), those with another non-gynecological concomitant etiology of CPP (group 2) and those without any primary etiological diagnosis (group 3). We report the observed endometriosis lesions, surgical techniques applied and histopathological results. *Results :* Exploratory laparoscopy revealed endometriosis lesions in 93.5 % of cases. Endometriosis lesions were found in 85 % of cases in group 1 (n = 20), 100 % in group 2 (n = 6) and 80 % in group 3 (n = 20). *Conclusion :* Exploratory laparoscopy maintains a fundamental role in the diagnosis of patients with CPP, enabling simultaneous visualization and surgical treatment of endometriosis lesions.

KEYWORDS : Chronic pelvic pain - Endometriosis - Exploratory laparoscopy

INTRODUCTION

La douleur pelvienne chronique (DPC) est définie comme une douleur intermittente ou constante qui persiste depuis 3 à 6 mois, se situant dans le pelvis. L'impact de cette affection se révèle généralement suffisante pour provoquer une incapacité fonctionnelle et une altération de la qualité de vie (1).

Les DPC sont, en général, multifactorielles, impliquant différents organes et pathologies. Parmi les causes gynécologiques, citons l'endométriose, l'adénomyose ou encore les adhérences pelviennes. Des étiologies non gynécologiques, dont la cystite interstitielle, le syndrome du côlon irritable, les troubles

musculo-squelettiques, neurologiques et psychologiques, sont également décrites (2).

Selon la littérature, l'endométriose est responsable de 50 à 80 % des DPC et touche 2 à 10 % de la population féminine, soit environ 190 millions de femmes dans le monde (3). Cette maladie inflammatoire chronique, hormono-dépendante, atteint principalement les femmes en âge de procréer et est définie comme la présence de cellules endométriales épithéliales et stromales en dehors de la cavité utérine. Les symptômes prédominants comportent la douleur (dysménorrhée, dyspareunie, douleurs pelviennes cycliques, dyschésie, dysurie) et l'infertilité. (4). Néanmoins, certaines patientes sont asymptomatiques.

Plusieurs types d'endométriose ont été décrits : l'endométriose ovarienne, péritonéale et profonde. Concernant l'endométriose péritonéale, le diagnostic est complexe en raison de symptômes protéiformes et des performances limitées de l'examen clinique et des examens complémentaires.

L'échographie transvaginale (USTV) et l'imagerie par résonance magnétique (IRM)

(1) Service Universitaire de Gynécologie-Obstétrique, CHU Liège, site Citadelle, Belgique.

pelvienne constituent des examens-clé participant à la détection de l'endométriose. L'échographie détecte les endométriomes ovariens et les nodules profonds avec, respectivement, une sensibilité de 93 % et de 79 % et une spécificité de 96 % et 94 % (5). Par contre, les lésions se situant au niveau des ligaments utéro-sacrés (LUS), de la cloison recto-vaginale, du vagin ou de la vessie sont rarement détectées, sauf si cet examen est réalisé par des échographistes experts. L'IRM permet de cartographier les lésions d'endométriose au niveau des LUS, du rectum, de la vessie et des ovaires. Cependant, ces examens d'imagerie permettent difficilement d'observer les lésions superficielles et/ou de petite taille, ce qui expose les patientes à un risque de résultats faussement négatifs. Par conséquent, il existe un retard diagnostique de 4 à 11 ans, d'autant plus important que la patiente est jeune au moment de l'apparition des symptômes.(6).

Nous avons étudié un groupe de patientes souffrant de DPC pour lesquelles les examens cliniques et complémentaires n'ont pas permis d'objectiver de lésions d'endométriose. L'objectif est de démontrer l'intérêt de la laparoscopie exploratrice dans la mise au point étiologique des DPC.

MATÉRIEL ET MÉTHODES

Cette étude s'est déroulée au sein du Département de Gynécologie-Obstétrique de l'Université de Liège, centre tertiaire de référence de l'endométriose. Entre février 2018 et décembre 2022, 46 patientes souffrant de DPC ont bénéficié d'une laparoscopie exploratrice et ont été incluses dans cette étude clinique rétrospective pour laquelle nous avons obtenu l'accord du comité d'éthique (CE412/2139).

La population concerne des patientes âgées de 18 à 46 ans, souffrant de DPC de type dysménorrhée, dyspareunie superficielle ou profonde, dyschésie ou dysurie, avec un score d'échelle visuelle analogique (EVA) supérieur ou égal à 7, et pour qui l'examen clinique et les examens complémentaires tels que l'USTV, l'IRM pelvienne, la tomodensitométrie pelvienne (CT-scan), le lavement baryté et/ou la colonoscopie se sont avérés négatifs pour la détection d'endométriose.

Toutes les patientes incluses dans l'étude ont bénéficié d'une laparoscopie exploratrice par le même chirurgien. Un examen complet de l'abdomen et de la cavité pelvienne a systématiquement été réalisé. Les lésions pathologiques

documentées lors de l'opération ont été classées comme suit : endométriose, épaissement des LUS avec suspicion d'endométriose, adhérences abdomino-péritonéales, anomalies utérines, anomalies annexielles ou toute autre anomalie suspecte. À la suite de ces observations, différentes procédures chirurgicales ont été appliquées : l'excision des lésions d'endométriose, du torus utérin, des LUS, la vaporisation laser des lésions superficielles, une adhésiolyse ou une chirurgie annexielle. Certaines patientes ont bénéficié de plusieurs actes chirurgicaux dans le même temps opératoire. Une analyse anatomo-pathologique de tous les tissus réséqués a ensuite été réalisée.

Les patientes ont été revues en consultation de suivi entre 6 semaines et 3 mois pour le contrôle postopératoire et à 1 an pour la surveillance annuelle habituelle.

RÉSULTATS

Quarante-six patientes présentant des DPC ont été divisées en trois groupes : le groupe 1 (n = 20) comprend les patientes présentant un antécédent d'endométriose dont 13 (65 %) ont déjà bénéficié d'une chirurgie, le groupe 2 (n = 6) correspond aux patientes avec un diagnostic primitif de douleurs extra-gynécologiques telles que le syndrome du côlon irritable ou la cystite interstitielle et le groupe 3 (n = 20) inclut les patientes sans antécédent d'endométriose ni d'une autre pathologie douloureuse chronique.

Le **Tableau I** résume les caractéristiques démographiques des 46 patientes lors de l'inclusion, la symptomatologie présente et les examens complémentaires réalisés.

Différentes lésions ont été observées lors de la laparoscopie (**Figure 1**), démontrant 84,8 % de lésions d'endométriose, 76,1 % de LUS présentant un aspect anormal et 41,3 % avec des adhérences abdomino-péritonéales et d'autres lésions.

Les procédures chirurgicales réalisées comprennent l'excision des LUS chez 89,1 %, l'enlèvement des lésions visibles d'endométriose chez 84,8 %, une vaporisation laser dans 71,7 % des cas, une adhésiolyse dans 43,5 % des cas et l'excision du torus utérin chez 28,3 % (**Figure 2**).

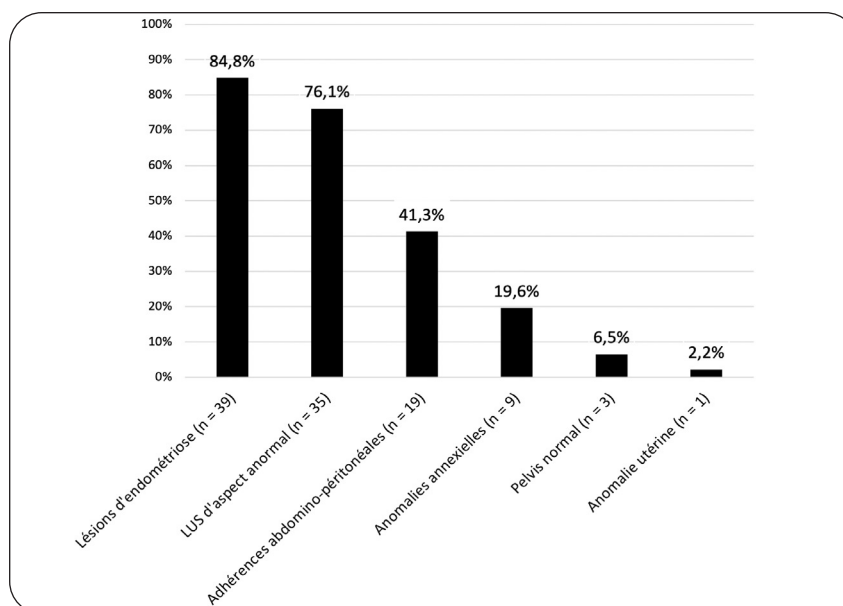
Aucune complication peropératoire ou de conversion en laparotomie n'est rapportée.

D'un point de vue macroscopique, des lésions d'endométriose ont été observées chez 17 (85 %), 6 (100 %) et 16 (80 %) patientes,

Tableau I. Caractéristiques générales des 46 patientes, exprimées en moyenne et valeurs minimale et maximale pour l'âge, en valeur absolue (et valeurs minimale et maximale) pour le score d'échelle visuelle analogique (EVA), et en fréquence et pourcentage pour les autres items

Caractéristiques	Patientes (N = 46)
Âge (années)	26,6 (18-46)
Nulliparité	34 (73,9 %)
Score de douleur (EVA)	7 (0-10)
Symptomatologie	
Dysménorrhée	43 (93,5 %)
Dyspareunie	35 (76,1 %)
- Superficielle	2 (5,7 %)
- Profonde	19 (54,3 %)
- Mixte	7 (20,0 %)
Dyschésie	27 (58,7 %)
Dysurie	7 (15,2 %)
Examens complémentaires	
Échographie transvaginale	38 (82,6 %)
IRM	36 (78,3 %)
Lavement baryté	8 (17,4 %)
Colonoscopie	6 (13,0 %)
CT scan	2 (4,4 %)

Figure 1. Les différentes lésions observées au cours de la laparoscopie dans l'ensemble des patientes (N = 46), exprimées en pourcentages



respectivement, dans les groupes 1, 2 et 3 et confirmées histologiquement chez 7 (41,2 %), 5 (83,3 %) et 11 (68,8 %) patientes, respectivement, dans ces trois mêmes groupes (Figure 3). Sur un total de 44 biopsies, l'endométriose a été confirmée dans 50 % des cas.

Au cours du suivi, d'autres maladies chroniques associées à l'endométriose ont été

recherchées afin d'expliquer la persistance des douleurs et ont été découvertes chez 71,7 % des cas. Ces pathologies douloureuses se sont manifestées chez 37 % sur le plan digestif (colopathie fonctionnelle, iléite), chez 26,1 % au niveau neurologique (cervico-dorsalgies, lombo-sciatalgies, pudendalgies, fibromyalgie, douleurs neuropathiques, algoneurodystrophie)

Figure 2. Répartition en pourcentages des différentes procédures chirurgicales réalisées lors de la laparoscopie dans la population étudiée (N = 46)

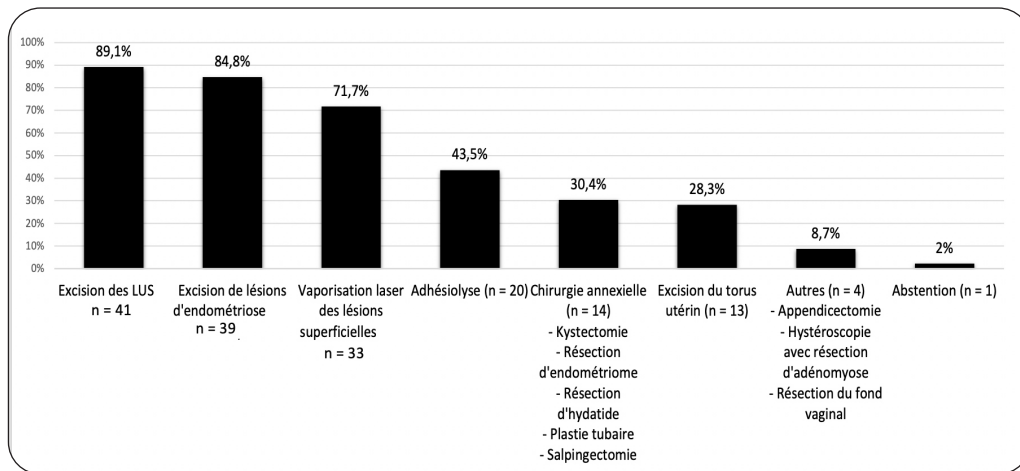
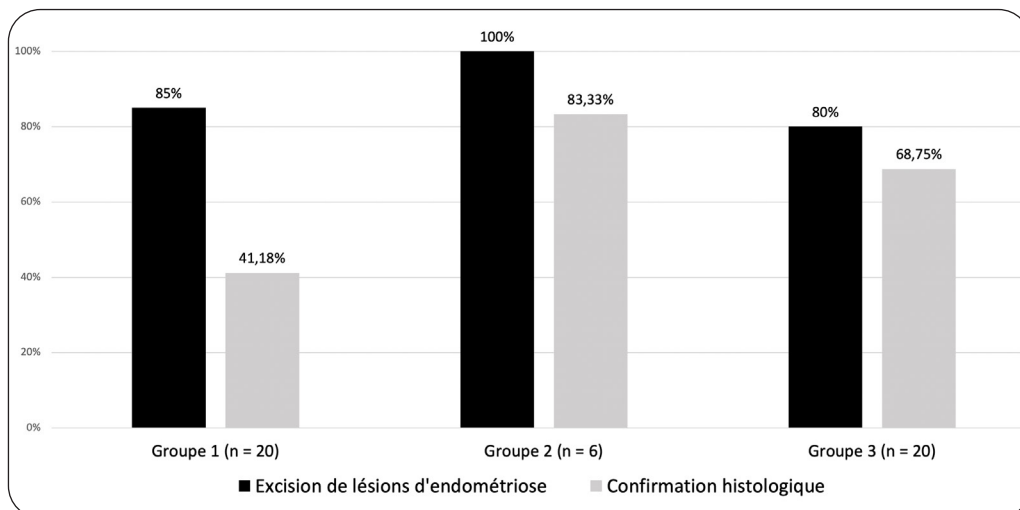


Figure 3. Comparaison en pourcentages des lésions excisées pour endométriose et de la confirmation histologique de celles-ci dans les différents sous-groupes



(Groupe 1 = antécédent d'endométriose, Groupe 2 = diagnostic primitif de douleurs extra-gynécologiques, Groupe 3 = pas d'antécédent d'endométriose ni d'autre pathologie douloureuse chronique).

et chez 8,6 % sur le plan urinaire (cystite interstitielle).

Concernant le suivi des patientes, 9 ont été enceintes et 6 hystérectomies ont été réalisées dans les 3 ans suivant la laparoscopie, révélant dans 4 cas (66 %) de l'adénomyose à l'examen anatomo-pathologique.

DISCUSSION

Au cours de cette étude rétrospective, nous avons observé la présence d'endométriose péritonéale lors de la laparoscopie exploratrice

chez 93,5 % des patientes atteintes de DPC, pour lesquelles les examens préopératoires étaient non contributifs. Ces résultats rejoignent ceux d'une étude similaire menée dans notre service en 2018 qui avait démontré des anomalies pelviennes à la laparoscopie chez 98 % d'un groupe de 48 patientes présentant des DPC avec des explorations complémentaires négatives (7). Notre subdivision en trois groupes a permis d'observer qu'il n'existe pas de différence significative en fonction des antécédents des patientes (endométriose ou autre) puisque des lésions ont été découvertes à la laparoscopie chez 85 % des patientes du groupe 1, 100 % du groupe 2 et 80 % du groupe 3.

Les DPC constituent un problème de santé publique impactant la qualité de vie des femmes à plusieurs niveaux : santé mentale, santé physique, activités de la vie quotidienne, qualité du sommeil, troubles des relations interpersonnelles et troubles sexuels. Elles sont également responsables d'un fardeau économique en raison de l'absentéisme scolaire et professionnel et du découragement qui en découle. Ces patientes démontrent un risque plus élevé de présenter d'autres symptomatologies, associées telles que la vulvodynie, l'anxiété, la dépression, la fatigue ou la sensibilisation centrale à la douleur.

De plus en plus de données confirment la coexistence de plusieurs étiologies de douleur chronique chez les patientes. Toutes les sphères pouvant causer de la DPC doivent être examinées : gastro-intestinale, urologique, musculo-squelettique et neurologique (2). Dans le cadre de la prise en charge chirurgicale de l'isthmocèle, il convient d'exclure en pré-opératoire la présence d'endométriose ou d'adénomyose participant aux DPC ressenties par les patientes, pathologies qui pourraient influencer le résultat opératoire (8).

Quand une patiente consulte pour DPC, il est important de réaliser une anamnèse approfondie. La patiente sera dirigée, si nécessaire, vers d'autres spécialistes (psychologues, algologues, sexologues, gastro-entérologues, urologues) D'un point de vue gynécologique, il conviendra d'exclure, lors de l'examen clinique, une sensibilité des LUS ou la palpation de nodules, et de réaliser une mise au point par échographie transvaginale et/ou IRM pelvienne des masses annexielles et des lésions visualisées.

Une approche interdisciplinaire individualisée est recommandée afin d'apporter aux patientes l'attention, le soutien et les soins adaptés aux syndromes douloureux chroniques.

L'approche thérapeutique conventionnelle des DPC associées à l'endométriose comprend, en premier lieu, le traitement médical (antalgiques, anti-inflammatoires, hormonothérapie), bien que son effet suppressif temporaire conduise à la réapparition des symptômes dès l'arrêt du médicament.

En l'absence de contre-indications, les contraceptifs oestro-progestatifs constituent une option de choix. En effet, ils provoquent une aménorrhée en inhibant l'ovulation et procurent un soulagement initial de la dyspareunie, de la dysménorrhée et des douleurs non menstruelles associées à l'endométriose, surtout dans le cadre d'une administration continue.

Les progestatifs sont également largement utilisés car ils induisent la décidualisation et l'atrophie ultérieure de l'endomètre. Ils s'avèrent bénéfiques dans le contrôle de la dysménorrhée et de la dyspareunie et dans l'amélioration de la qualité de vie. Cependant, certains progestatifs tels que l'acétate de cyprotérone, l'acétate de nomégestrol et l'acétate de chlormadinone sont associés à un risque de méningiome auquel il faut prêter attention. Ce risque augmente avec la dose cumulée et la durée d'utilisation (9).

Néanmoins, un tiers des patientes symptomatiques sont réfractaires à ces traitements de première intention, probablement en raison d'une sensibilité variable des récepteurs à la progesterone (10, 11), tandis que d'autres patientes ont le souhait de s'orienter vers un traitement alternatif pour éviter les effets secondaires (10). Dans ces deux cas, une laparoscopie semble indiquée lorsque la patiente estime que sa qualité de vie est considérablement altérée et que d'autres pathologies pelviennes chroniques ont été exclues au cours d'explorations complémentaires.

La laparoscopie permet le diagnostic de la maladie et de son extension ainsi que son traitement par exérèse et vaporisation des lésions présentes, y compris des adhérences, des endométrioses et des lésions infiltrantes profondes. Elle doit être réalisée de préférence par des chirurgiens expérimentés au sein de centres d'expertise en endométriose. Chez les patientes dont le diagnostic n'a pas pu être posé en pré-opératoire, une laparoscopie exploratrice peut être proposée pour identifier ces lésions superficielles et les éradiquer. Ces dernières peuvent être observées à des localisations variables et sous divers aspects macroscopiques et sont régulièrement divisées en lésions typiques et atypiques, dont l'apparence est plus hétérogène, ce qui complique leur diagnostic visuel (12).

Des prélèvements histologiques sont recommandés lors de la chirurgie d'exérèse. Lors de notre précédente étude (7), l'examen anatomo-pathologique avait confirmé la présence d'endométriose dans 46 % des cas, coïncidant avec le taux de 50 % décrit dans l'étude actuelle. Toutefois, une histologie négative ne permet pas d'exclure entièrement la maladie puisque même avec l'œil attentif de chirurgiens experts, il existe un risque de méconnaître des lésions occultes dans un péritoine visuellement normal. Le taux d'endométriose microscopique relevé dans notre étude est de 26,7 %. Pour cette raison, il est essentiel de prélever des échantillons péritonéaux dans différentes régions anatomiques du bassin et d'examiner leurs caractéristiques histologiques. Ces lésions conservent un

potentiel de croissance en réponse aux œstrogènes cycliques et à diverses cytokines inflammatoires. Cette activité tissulaire peut contribuer à la récurrence/apparition de l'endométriose ou à la persistance/récurrence de manifestations douloureuses chez les femmes, même après une ablation complète des lésions visibles (13).

Notre étude s'inscrit dans un moment de révolution potentielle du diagnostic de l'endométriose par le test salivaire. En effet, la mise en évidence d'une signature par microARN salivaire apporte un bénéfice prometteur au diagnostic préopératoire de l'endométriose. Avec une sensibilité de 96,2 % et une spécificité de 95,1 %, cet outil non invasif pourrait contribuer à améliorer le diagnostic précoce de cette pathologie (14). Dès lors, face à des symptômes évocateurs d'endométriose et à une imagerie négative, il convient de réaliser ce test afin d'orienter la prise en charge de ces patientes. En effet, lorsque le test salivaire s'avère positif, la laparoscopie exploratrice possède une place considérable afin de combiner le diagnostic et le traitement de l'endométriose, alors qu'un résultat négatif permettrait d'éviter une chirurgie sans utilité aux patientes atteintes de DPC et de les orienter plus rapidement vers une équipe pluridisciplinaire.

Dans notre cohorte, 12 patientes étaient âgées de moins de 22 ans au moment de la chirurgie. Peu de données épidémiologiques sont disponibles concernant la prévalence de l'endométriose chez les jeunes femmes souffrant de DPC réfractaires au traitement médical conventionnel. Néanmoins, une étude prospective de Al-Jefout et coll. a été réalisée dans cette tranche d'âge et a démontré un taux de 71,4 % d'endométriose découverte chirurgicalement dont 45 % appartenaient au stade 1 (15). Dans notre étude, la laparoscopie a permis de détecter des lésions d'endométriose chez 83,3 % de ces jeunes patientes (n = 10). L'utilité du test salivaire prime chez cette population puisque, dans notre série, deux patientes auraient pu être directement dirigées vers une prise en charge pluridisciplinaire sans subir de laparoscopie qui aurait infirmé le diagnostic d'endométriose.

Notre étude a permis d'observer un taux élevé d'endométriose péritonéale au cours des laparoscopies réalisées chez ces patientes avec DPC. Cependant, cela ne permet pas de témoigner de l'efficacité de la chirurgie sur le devenir au long cours des DPC en raison de la nature rétrospective de l'étude et de la petite taille de notre échantillon. Les résultats lors des consultations à 3 mois post-opératoire démontrent un taux élevé d'amélioration des douleurs

(71,7 %), pouvant correspondre à l'effet placebo bien connu entre 3 et 6 mois (16). En revanche, peu de données ont été récoltées au cours des suivis annuels, ne permettant pas de tirer de conclusion sur le long terme. De plus, de nombreuses pathologies douloureuses chroniques ont été mises en évidence au cours de l'évaluation ultérieure des patientes, ce qui participe au caractère multifactoriel de la DPC.

Concernant le futur, un essai prospectif multicentrique randomisé se déroule au Royaume-Uni. Il comporte 400 patientes et compare l'ablation laparoscopique de l'endométriose péritonéale superficielle à une laparoscopie diagnostique seule. Ceci permettra, grâce à un suivi à plus long terme au sein d'une plus grande cohorte de patientes, d'obtenir des résultats concernant l'efficacité de l'excision de l'endométriose péritonéale dans la gestion de la DPC et l'amélioration de la qualité de vie des patientes (17).

CONCLUSION

Les patientes présentant des DPC invalidantes doivent bénéficier d'une mise au point pluridisciplinaire puisque beaucoup d'étiologies peuvent participer à leur origine. Lorsque ces explorations ne démontrent aucune pathologie, il est nécessaire d'évoquer la présence d'endométriose superficielle au vu de sa haute prévalence, comme démontré au cours de cette étude, et de proposer une laparoscopie exploratrice afin d'éradiquer cette pathologie et de, probablement, soulager les patientes en améliorant leur qualité de vie.

Lorsque le test salivaire sera disponible en routine clinique, il permettra d'orienter la prise en charge des patientes atteintes de DPC et de les diriger, en cas de résultat négatif, vers une équipe multidisciplinaire qui pourra proposer une approche thérapeutique personnalisée, multimodale et globale, en accord avec les différentes pathologies douloureuses qui les affectent.

BIBLIOGRAPHIE

1. Howard F. Chronic pelvic pain. *Obstet Gynecol* 2003;**101**:594-611.
2. Steege JF, Siedhoff MT. Chronic pelvic pain. *Obstet Gynecol* 2014;**124**:616-29.
3. Zondervan KT, Becker CM, Missmer SA. Endometriosis. *N Engl J Med* 2020;**382**:1244-56.
4. Giudice LC, Kao LC. Endometriosis. *Lancet* 2004;**364**:1789-99.

5. Pascoal E, Wessels JM, Aas-Eng MK, et al. Strengths and limitations of diagnostic tools for endometriosis and relevance in diagnostic test accuracy research. *Ultrasound Obstet Gynecol* 2022;**60**:309-27.
6. Greene R, Stratton P, Cleary SD, et al. Diagnostic experience among 4,334 women reporting surgically diagnosed endometriosis. *Fertil Steril* 2009;**91**:32-9.
7. Brichant G, Deneff M, Tebache L, et al. Chronic pelvic pain and the role of exploratory laparoscopy as diagnostic and therapeutic tool: a retrospective observational study. *Gynecol Surg* 2018;**15**:13.
8. Timmermans M, Nisolle M, Brichant G, et al. Impact of adenomyosis and endometriosis on chronic pelvic pain after niche repair. *J Clin Med* 2023;**12**:3484.
9. Cornu E, Pintiaux A, Reuter G, et al. Méningiome sous traitement progestatif : quelle attitude adopter ?. *Rev Med Liege* 2023;**78**:550-7.
10. Brichant G, Nervo P, Albert A, et al. Heterogeneity of estrogen receptor α and progesterone receptor distribution in lesions of deep infiltrating endometriosis of untreated women or during exposure to various hormonal treatments. *Gynecol Endocrinol* 2018;**34**:651-5.
11. Yilmaz BD, Bulun SE. Endometriosis and nuclear receptors. *Hum Reprod Update* 2019;**25**:473-85.
12. Nisolle M, Donnez J. Peritoneal endometriosis, ovarian endometriosis, and adenomyotic nodules of the rectovaginal septum are three different entities. *Fertil Steril* 2019;**112**:e125-36.
13. Khan KN, Fujishita A, Kitajima M, et al. Occult microscopic endometriosis: undetectable by laparoscopy in normal peritoneum. *Hum Reprod* 2014;**29**:462-72.
14. Bendifallah S, Dabi Y, Suisse S, et al. Validation of a salivary mirna signature of endometriosis - interim data. *NEJM Evid* 2023;**2**:EVIDoa2200282.
15. Al-Jefout M, Alnawaiseh N, Yaghi S, Alqaisi A. Prevalence of endometriosis and its symptoms among young Jordanian women with chronic pelvic pain refractory to conventional therapy. *J Obstet Gynecol Can* 2018;**40**:165-70.
16. Sutton CJ, Ewen SP, Whitelaw N, Haines P. Prospective, randomized, double-blind, controlled trial of laser laparoscopy in the treatment of pelvic pain associated with minimal, mild, and moderate endometriosis. *Fertil Steril* 1994;**62**:696-700.
17. Mackenzie SC, Stephen J, Williams L, et al. Effectiveness of laparoscopic removal of isolated superficial peritoneal endometriosis for the management of chronic pelvic pain in women (ESPrIT2): protocol for a multi-centre randomised controlled trial. *Trials* 2023;**24**:425.

Les demandes de tirés à part doivent être adressées au Dr Brichant G. Service Universitaire de Gynécologie-Obstétrique, CHU Liege, site Citadelle, Belgique..
Email : geraldine.brichant@citadelle.be