

L'ENCÉPHALOPATHIE DE GAYET-WERNICKE :

UNE COMPLICATION NEURO-OPHTHALMOLOGIQUE DE LA CHIRURGIE BARIATRIQUE

KAIRIS S (1), ANDRIS C (1), RAKIC J-M (1)

RÉSUMÉ : Suite à une augmentation de la prévalence de l'obésité dans le monde et à l'efficacité de la chirurgie bariatrique, cette technique est pratiquée de plus en plus fréquemment. Malgré ses avantages, elle n'est pas sans risque et peut être responsable de déficits nutritionnels multiples. Le déficit en vitamine B1 ou thiamine est particulièrement important à connaître et, à rapidement diagnostiquer en raison des nombreuses séquelles invalidantes, voire le décès du patient, dont il peut être responsable. Le tableau classique est l'encéphalopathie de Gayet-Wernicke associant confusion, ataxie et troubles oculomoteurs. Néanmoins, il n'est pas toujours complet, ce qui participe au sous-diagnostic de cette pathologie. Le diagnostic est clinique, biologique et/ou radiologique grâce à l'IRM cérébrale. La supplémentation vitaminique intraveineuse doit être instaurée le plus rapidement possible afin d'éviter des séquelles à long terme. D'un point de vue ophtalmologique, les séquelles potentielles sont les ophthalmopégies, les nystagmus et les neuropathies optiques. Les thérapies envisageables du nystagmus, outre la supplémentation en thiamine en aigu, sont pharmacologiques, chirurgicales et/ou optiques. Nous illustrons cette pathologie par un cas clinique d'encéphalopathie de Gayet-Wernicke dès la 6^{ème} semaine post-opératoire d'une chirurgie bariatrique de type «sleeve» chez un patient de 18 ans.

MOTS-CLÉS : *Chirurgie bariatrique - Encéphalopathie de Gayet-Wernicke - Thiamine - Ophthalmopégie - Nystagmus*

WERNICKE ENCEPHALOPATHY : A NEURO-OPHTHALMOLOGICAL SIDE EFFECT OF BARIATRIC SURGERY

SUMMARY : Due to an increase in the worldwide prevalence of obesity and the efficiency of bariatric surgery, this procedure is more often performed. Besides its benefits, it has also disadvantages and may be the cause of nutritional deficiencies. Thiamin deficiency is particularly important to diagnose and to treat early as it can lead to major sequelae and even to death. Wernicke's encephalopathy is the most frequent presentation associating confusion, ataxia, ophthalmoplegia and nystagmus. The full triad is not usually observed, which may lead to sub-diagnosis of this affection. The diagnosis is clinical, biological and radiologic thanks to the brain MRI. Intravenous thiamin supplementation therapy must be administered as fast as possible in order to avoid long-term damages. In the ophthalmological field, the potential sequelae are ophthalmoplegia, nystagmus and optic neuropathy. Therapeutics for nystagmus are pharmacological, surgical and/or optical. We illustrate this condition with a case report of an 18-year-old man developing Wernicke's encephalopathy as early as six weeks after a sleeve gastrectomy.

KEYWORDS : *Bariatric surgery - Wernicke's encephalopathy - Thiamin - Ophthalmoplegia - Nystagmus*

INTRODUCTION

On observe depuis plusieurs années une augmentation de la prévalence de l'obésité morbide. La chirurgie bariatrique étant la prise en charge la plus efficace, plus de 500.000 interventions sont réalisées chaque année dans le monde. Elle consiste en des techniques restrictives telles que la sleeve gastrectomie, des techniques mixtes, restrictives et malabsorptives telles que le bypass gastrique. L'indication chirurgicale est posée chez les patients dont l'indice de masse corporelle (IMC) s'élève, malgré des mesures hygiéno-diététiques avec ou sans traitement pharmacologique, à plus de 40 kg/m² ou à plus de 35 kg/m² et présentant une comorbidité liée au poids telle que l'hypertension artérielle non contrôlée malgré trois molécules anti-hypertensives, le diabète de type 2 et les apnées du sommeil (1).

Ces interventions ne sont malheureusement pas exemptes de complications. Nous abordons, en particulier, les atteintes ophtalmolo-

giques à travers les déficits nutritionnels que peut engendrer ce traitement chirurgical. La complication post-opératoire nutritionnelle majeure est le déficit en thiamine ou vitamine B1. Elle est responsable d'atteintes multisystémiques et, en particulier, de l'encéphalopathie de Gayet-Wernicke associant ataxie, troubles oculomoteurs et troubles mentaux (1-3). Nous décrivons ici un cas d'encéphalopathie de Gayet-Wernicke après sleeve gastrectomie afin d'illustrer la carence en thiamine, ses conséquences ophtalmologiques et les thérapies envisageables.

PRÉSENTATION DU CAS CLINIQUE

Le patient, âgé de 18 ans, présente une obésité morbide avec un indice de masse corporelle de 42 kg/m². Il est candidat à une chirurgie bariatrique de type «sleeve» gastrectomie. Ses antécédents médicaux comportent une œsophagite peptique de grade B. Les suites opératoires sont simples. De l'oméprazole 40 mg, de l'ursochol 300 mg et une diététique adaptée sont prescrits comme traitement de sortie.

À six semaines post-opératoires, le patient est admis en urgence dans le service de neurologie pour troubles visuels depuis 8 jours associés à une altération de l'état général, céphalées,

(1) Service d'Ophtalmologie, CHU Liège, Belgique

vertiges, ataxie, douleurs abdominales et nausées. L'acuité visuelle se limite à la vision d'ombres. On note une perte de 20 kg depuis l'intervention liée à des vomissements alimentaires fréquents, associés à une prise alimentaire faible sans compléments vitaminiques. À l'examen clinique, le patient comprend difficilement les consignes simples. Il présente un déficit bilatéral des nerfs abducens (VI) responsables de l'abduction oculaire via les muscles droits externes, ainsi qu'un nystagmus.

Concernant les examens complémentaires réalisés, le scanner cérébral ne révèle ni lésion intracérébrale ni anomalie de conformation du système ventriculaire. Le scanner abdominal est sans particularité. L'imagerie par résonance magnétique (IRM) cérébrale montre une hyperintensité du versant postérieur du mésencéphale et du versant médial des thalami, d'étiologie métabolique au sens large en première hypothèse, faisant suspecter une encéphalopathie de Gayet-Wernicke. La biologie met en évidence une hypernatrémie, une altération des tests hépatiques et un déficit sévère en acide folique. Le dosage de la thiamine n'est réalisé, pour des raisons techniques, que 4 jours après la prise en charge thérapeutique (considérée comme urgente), le rendant non contributif.

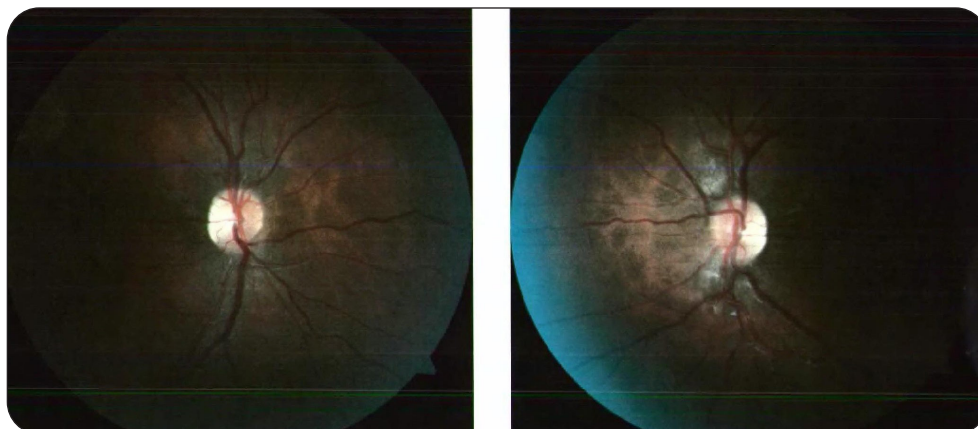
Au vu du tableau clinique et de l'IRM cérébrale, le diagnostic d'encéphalopathie de Gayet-Wernicke est retenu et une vitaminothérapie en B1 et B9 est instaurée avec une amélioration des symptômes et signes cliniques. À la sortie, le patient présente toujours une légère ataxie à la marche et un nystagmus. Toutefois, une amélioration notable de son acuité visuelle est constatée. Une supplémentation en acide folique ainsi qu'en vitamines B1, B2, B6 et B12 lui est prescrite au long cours.

Le patient est ensuite pris en charge en ophtalmologie où on constate une amélioration de sa diplopie mais la persistance d'un nystagmus vertical battant vers le haut («upbeat») survenant par bouffées et responsable d'une oscillopsie extrêmement invalidante. Son acuité visuelle est de 4/10 bilatéralement. Les potentiels évoqués visuels sont allongés suite à une neuropathie optique bilatérale carentielle surajoutée. Les champs visuels Goldman sont complets, mais ni la périmétrie automatisée ni les OCT (Tomographie à Cohérence Optique) n'ont pu être enregistrées en raison du nystagmus. Cependant, un scotome centro-caecal bilatéral est suspecté. La photo des nerfs optiques révèle une pâleur temporale bilatérale (Figure 1). Un traitement du nystagmus par gabapentine 300 mg une fois par jour est instauré, progressivement majoré jusqu'à trois prises par jour.

Deux mois plus tard, le nystagmus est persistant, mais d'une fréquence plus faible. L'acuité visuelle s'élève à 5/10 et 4,5/10 respectivement à droite et à gauche. La prise de gabapentine quatre fois par jour est tentée, mais non concluante. Un essai thérapeutique par 4-aminopyridine, avec sevrage progressif de la gabapentine, est décidé, mais le patient cesse alors toute médication en raison de l'absence d'amélioration. Sans traitement, le nystagmus est toujours présent de type vertical «upbeat», désormais associé à un franc torticolis «chin-up». L'acuité visuelle est de 6,5/10 à droite et de 3/10 à gauche. Un prisme de 4 dioptries base à 13° est intégré à l'œil gauche.

Une intervention chirurgicale de type Kestenbaum est désormais envisagée afin de déplacer la zone de blocage du nystagmus excentrée de face en déplaçant le regard en direction du torticolis. Celle-ci consiste au

Figure 1. Photographies des nerfs optiques du patient mettant en évidence une pâleur temporale bilatérale



niveau de l'œil droit, en un recul de l'oblique supérieur de 5 mm, une plicature du droit supérieur de 6 mm, un recul du droit inférieur de 6 mm. Au niveau de l'œil gauche, il s'agit d'un recul de l'oblique supérieur de 5 mm, d'une plicature du droit supérieur de 7 mm, d'un recul du droit inférieur de 6 mm et d'une plicature du droit externe de 6 mm (Figure 2). La chirurgie des obliques est préventive pour corriger la torsion provoquée par la chirurgie sur les muscles droits. En post-opératoire, on observe l'absence de diplopie et l'amélioration de la position de blocage du nystagmus. À un mois post-opératoire, l'acuité visuelle est de 6/10 aux deux yeux. Il persiste des bouffées de nystagmus «upbeat». Un traitement par 4-aminopyridine est, à nouveau, instauré, mais sans amélioration.

DISCUSSION

CARENCE EN THIAMINE

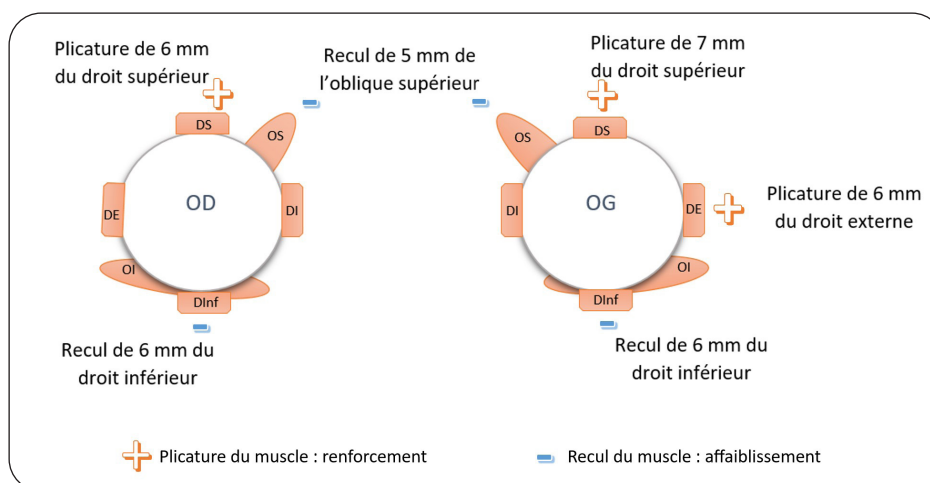
La thiamine ou vitamine B1 est un élément majeur du métabolisme glucidique en étant cofacteur des enzymes telles que la pyruvate déshydrogénase, la transkétolase et l'alphacétoglutarate déshydrogénase. Elle intervient donc dans le cycle de Krebs, la glycolyse et la voie des pentoses phosphates. Cette dernière est impliquée dans la synthèse de neurotransmetteurs, acides nucléiques, lipides, stéroïdes et du glutathion. En plus du rôle qu'elle joue dans le métabolisme du système nerveux central, quasi exclusivement glucidique, la thiamine a un effet

protecteur sur la fonction nerveuse. Elle participe à la maintenance des gaines de myéline et favorise la conduction nerveuse. Elle facilite la neurotransmission en stimulant la libération de neurotransmetteurs tels que l'acétylcholine, la dopamine ou la noradrénaline (2).

La vitamine B1 est présente dans la viande de porc et de bœuf, les céréales complètes, les œufs et dans certains fruits et légumes. Par contre, les sucres simples, les graisses et les céréales raffinées en sont dépourvus. La thiamine est hydrosoluble et absorbée principalement au niveau du grêle proximal. L'apport journalier recommandé est de 1,1 et 1,2 mg par jour, respectivement, pour une femme et un homme. Les réserves en thiamine sont faibles et peuvent être épuisées en deux à trois semaines (2).

Le déficit en thiamine est responsable de l'encéphalopathie de Gayet-Wernicke associant troubles mentaux (confusion, troubles cognitifs), ataxie et troubles oculomoteurs (ophtalmoplégie et nystagmus). Les éléments de cette triade sont rarement présents simultanément, ce qui participe au sous-diagnostic de cette pathologie (2). La carence en thiamine est également la cause d'autres symptômes neurologiques, cardiologiques et gastro-intestinaux (2, 4). Cette carence est généralement multifactorielle, rassemblant faibles apports, diminution de l'absorption, pertes majorées ou métabolisme augmenté (2). Les facteurs de risque sont donc un régime consistant essentiellement en sucres simples, graisses ou abus d'alcool; les vomissements importants; les diurétiques en

Figure 2. Représentation de l'intervention de Kestenbaum modifiée, réalisée dans ce cas clinique.



Muscles Droit Supérieur (DS), Droit inférieur (DInf), Droit Interne (DI), Droit Externe (DE), Oblique Supérieur (OS), Oblique Inférieur (OI).

augmentant l'excrétion rénale; les infections, la fièvre, les traumatismes, la chirurgie, la grossesse ou la croissance qui augmentent le métabolisme (2, 5-7). La chirurgie bariatrique prédispose particulièrement à cette carence, surtout dans les premières semaines postopératoires, si le patient présente des vomissements fréquents (alimentation trop riche ou ingestion trop rapide du repas) ou si le patient se sous-alimente de façon anormale et manque d'adhésion par rapport à la prise du supplément vitaminique. Cette carence peut survenir quelle que soit la technique opératoire.

Concernant les atteintes ophtalmologiques, on observe principalement les ophtalmoplégies, le plus fréquemment une parésie des droits externes et/ou du regard conjugué, le nystagmus horizontal et vertical et la neuropathie optique (8).

Le déficit en vitamine B1 a des conséquences majeures suite au déficit énergétique, à la diminution des neurotransmetteurs comme l'acétylcholine ainsi que à l'altération de la transmission de l'influx nerveux. On constate une sensibilité des neurones de la substance grise périventriculaire face à ce déficit ainsi qu'une atteinte des noyaux vestibulaires et abducens responsables de l'ophtalmoplégie et du nystagmus. L'altération de la synthèse et de la libération d'acétylcholine est également source de troubles oculomoteurs (9).

Le diagnostic de carence en vitamine B1 repose sur la présentation clinique, le dosage sanguin de celle-ci et/ou l'amélioration des symptômes après supplémentation. Cependant, les résultats biologiques ou radiologiques ne doivent en aucun cas retarder la prise en charge en raison du risque de séquelles sévères, voire l'évolution vers le syndrome de Korsakoff caractérisé par une amnésie rétrograde, ou la mort. Les taux sanguins de thiamine présentent une faible sensibilité et une faible spécificité pour le diagnostic de carence en B1 car moins de 10 % sont présents dans le plasma (2).

Le traitement consiste en l'administration intraveineuse de thiamine à raison de 500 mg trois fois par jour jusqu'à résolution de la symptomatologie (7, 10, 11). L'amélioration clinique peut être rapidement significative. Cependant, des séquelles à long terme peuvent perdurer (8).

Un suivi postopératoire de la chirurgie bariatrique est donc particulièrement recommandé et des éléments tels qu'une perte de poids rapide, des vomissements importants, l'abus d'alcool ou des ingestats trop faibles par rapport aux consignes diététiques reçues doivent attirer l'attention sur la possible carence consécutive

en thiamine. La supplémentation vitaminique en B1 est recommandée en postopératoire à raison de 1 à 1,5 mg par jour *per os* en l'absence de troubles gastro-intestinaux, sinon les voies intramusculaires et intraveineuses seront privilégiées (5, 6).

TRAITEMENTS DES SÉQUELLES OPHTALMOLOGIQUES

En cas de séquelles à long terme comme le nystagmus, les thérapies sont essentiellement des traitements pharmacologiques, la chirurgie et l'intégration de prismes. Les traitements pharmacologiques ont pour but de diminuer la fréquence et l'amplitude des battements du nystagmus. La gabapentine est une première ligne de traitement. La 4-aminopyridine, un inhibiteur de canaux potassiques, est efficace en cas de «down-» ou d'«upbeat» nystagmus (12, 13). La mémantine et la 4-aminopyridine peuvent être utilisées en 2^{ème} ligne. D'autres molécules telles que le baclofen, certaines benzodiazépines ou le trihexyphénydil peuvent procurer une certaine efficacité (12, 14, 15).

Les prismes peuvent être utiles en préopératoire afin d'évaluer l'efficacité potentielle de la chirurgie. Leur base doit être placée dans la direction de la déviation de la tête. Ils sont moins utilisés en tant que seule thérapie car rarement suffisants (16).

Le traitement chirurgical est indiqué lorsque le nystagmus est associé à une anomalie de position de la tête. En effet, le patient a tendance à placer son regard en position nulle, caractérisée par la fréquence et l'amplitude les plus faibles du nystagmus ainsi que la meilleure acuité visuelle. En raison de la faible probabilité d'amélioration spontanée, la chirurgie doit être envisagée dès la stabilisation des symptômes. Dans ce cas, le nystagmus «upbeat» présente une majoration de son amplitude et de sa fréquence dans le regard vers le haut qui a pour conséquence une position compensatrice de type «chin-up» avec les yeux déviés vers le bas. L'intervention chirurgicale de Kestenbaum-Anderson a pour but de réduire les positions anormales de la tête en replaçant les yeux dans les orbites de façon à ce que leur position primaire corresponde à la position nulle et d'améliorer l'acuité visuelle (16-18). La correction d'un éventuel strabisme y est associée. Dans notre cas clinique, le patient adopte une position «chin-up», plus rare, corrigée par le recul des droits inférieurs et la plicature des droits supérieurs. Le recul de l'insertion d'un muscle permet de l'affaiblir et la plicature ou le raccourcissement d'un muscle permet de le renforcer. En cas de «chin-up» ou

«chin-down», il est nécessaire d'intervenir également sur les muscles obliques afin de compenser la cyclodéviati on induite par l'intervention sur les droits verticaux (19). Les obliques supérieurs et droits supérieurs agissent en synergie sur la cyclodéviati on, mais sont antagonistes pour les mouvements verticaux, augmentant les résultats de repositionnement du regard (20). Un torticolis résiduel en post-opératoire peut être dû non seulement à une correction insuffisante, mais aussi à une contracture des muscles du cou engendrée par la malposition de la tête et corrigée par un prisme (17).

IMPLICATION CLINIQUE

Nous illustrons par ce cas clinique l'importance d'un suivi rapproché des patients après une chirurgie bariatrique et la nécessité d'une supplémentation vitaminique systématique. Les conséquences d'un déficit vitaminique peuvent être extrêmement rapides, sévères et parfois définitives comme dans le cas du syndrome de Gayet-Wernicke suite à un déficit en thiamine. Le traitement ne doit jamais être retardé par l'attente de résultats de dosages vitaminiques. Les atteintes ophtalmologiques comprenant les ophtalmoplégies, le nystagmus et la neuropathie optique ont des répercussions considérables sur les capacités visuelles et, par conséquent, sur la qualité de vie du patient ainsi que sur ses aptitudes professionnelles, pouvant aller jusqu'à un handicap avéré.

CONCLUSION

Les patients ayant subi une intervention de chirurgie bariatrique doivent bénéficier d'un suivi à court et long terme afin d'intervenir rapidement en cas de suspicion de déficit vitaminique en thiamine. Tout délai dans la prise en charge peut être responsable de lourdes séquelles particulièrement invalidantes. Malgré l'administration de thiamine, certains symptômes peuvent perdurer. Il existe toutefois des thérapeutiques de ceux-ci comme les traitements chirurgicaux et/ou pharmacologiques du nystagmus et de l'ophtalmoplégie permettant l'amélioration de l'acuité visuelle. Une supplémentation vitaminique à long terme est recommandée, l'apparition d'une carence pouvant survenir des années après l'intervention. L'observance du patient est essentielle afin d'éviter toute complication nutritionnelle.

BIBLIOGRAPHIE

- Moss HE. Bariatric surgery and the neuro-ophthalmologist. *J Neuroophthalmol* 2016;**36**:78-84.
- Kerns JC, Arundel C, Chawla LS. Thiamin deficiency in people with obesity. *Adv Nutr* 2015;**6**:147-53.
- Kohnke S, Meek CL. Don't seek, don't find: the diagnostic challenge of wernicke's encephalopathy. *Ann Clin Biochem* 2021;**58**:38-46.
- Lobao M, Sampaio MB, Leite MS, et al. Beri-beri and wernicke encephalopathy in a thirty-year-old male. *Cureus* 2022;**14**:e24692.
- Tang L, Alsulaim HA, Canner jK, et al. Prevalence and predictors of postoperative thiamine deficiency after vertical sleeve gastrectomy. *Surg Obes Relat Dis* 2018;**14**:943-50.
- Moizé V, Ibarzabal A, Sanchez Dalmau B, et al. Nystagmus: an uncommon neurological manifestation of thiamine deficiency as a serious complication of sleeve gastrectomy. *Nutr Clin Pract* 2012;**27**:788-92.
- Oudman E, Wijnia JW, Oey MJ, et al. Wernicke-Korsakoff syndrome despite no alcohol abuse: a summary of systematic reports. *J Neurol Sci* 2021;**426**:117482.
- Van Stavern G, Kumar G, Thuruthumaly C. Visual disturbance after bariatric surgery. *JAMA Ophthalmol* 2015;**133**:345-6.
- Kattah JC. The spectrum of vestibular and ocular motor abnormalities in thiamine deficiency. *Curr Neurol Neurosci Rep* 2017;**17**:40.
- Sechi G, Serra A. Wernicke's encephalopathy: new clinical settings and recent advances in diagnosis and management. *Lancet Neurol* 2007;**6**:442-55.
- Kühn AL, Hertel F, Boulanger T, Diederich NJ. Vitamin b1 in the treatment of wernicke's encephalopathy due to hyperemesis after gastroplasty. *J Clin Neurosci* 2012;**19**:1303-5.
- Kalla R, Teufel J, Feil K, et al. Update on the pharmacotherapy of cerebellar and central vestibular disorders. *J Neurol* 2016;**263**(Suppl1):s24-9.
- Feil K, Bremova T, Muth C, et al. Update on the pharmacotherapy of cerebellar ataxia and nystagmus. *Cerebellum* 2016;**15**:38-42.
- Mehta AR, Kennard C. The pharmacological treatment of acquired nystagmus. *Pract Neurol* 2012;**12**:147-53.
- Averbuch-heller L, Tusa RJ, Fuhry L, et al. A double-blind controlled study of gabapentin and baclofen as treatment for acquired nystagmus. *Ann Neurol* 1997;**41**:818-25.
- Lee J. Surgical management of nystagmus. *J R Soc Med* 2002;**95**:238-41.
- Campos EC, Schiavi C, Bellusci C. Surgical management of anomalous head posture because of horizontal gaze palsy or acquired vertical nystagmus. *Eye (Lond)* 2003;**17**:587-92.
- Ospina LH. Dealing with nystagmus. *J Binocul Vis Ocul Motil* 2018;**68**:99-109.
- Arroyo-Yllanes ME, Fonte-Vázquez A, Pérez-Pérez JF. Modified Anderson procedure for correcting abnormal mixed head position in nystagmus. *Br J Ophthalmol* 2002;**86**:267-9.
- Schild AM, Fricke j, Rüssmann W, Neugebauer A. Kestenbaum procedure on the vertical rectus muscles with simultaneous compensation of the induced cyclodeviation for nystagmus patients with chin-up or chin-down head posture. *Graefes Arch Clin Exp Ophthalmol* 2009;**247**:1395-400.

Les demandes de tirés à part doivent être adressées au Dr Kairis S, Service d'Ophtalmologie, CHU Liège, Belgique.
Email : solene.kairis@chuliege.be