

COMMENT J'EXPLORE ...

UNE COXALGIE

LEPIECE C (1), DUNAND X (1), THIRION T (1)

RÉSUMÉ : La coxalgie est une des plaintes douloureuses les plus fréquentes en chirurgie orthopédique. La prise en charge d'une hanche «traumatique» est relativement bien codifiée, par contre les coxalgies atraumatiques sont plus difficiles à diagnostiquer et explorer. L'anamnèse et un examen clinique bien conduit sont primordiaux pour la prise en charge de la coxalgie. Le diagnostic est déjà bien orienté par une simple radiographie et la présence ou non de signe inflammatoire à la prise de sang. Cet article vise à donner une ligne de conduite à la démarche diagnostique face à la coxalgie.

MOTS-CLÉS : *Coxalgie - Coxarthrose - Diagnostic différentiel - Radiographie de la hanche*

COXALGIA

SUMMARY : Coxalgia is one of the most common painful complaints in orthopedic surgery. The management of a "traumatic" hip is relatively well codified, however atraumatic coxalgia is more difficult to diagnose and explore. The history and a well-conducted clinical examination are essential for the management of coxalgia. The diagnosis is already well oriented by a simple X-ray and the presence or absence of inflammatory signs on the blood test. This article aims to provide a guideline for the diagnostic approach to coxalgia.

KEYWORDS : *Coxalgia - Differential diagnosis - Hip osteoarthritis - Hip X-ray*

INTRODUCTION

Les consultations pour coxalgie sont fréquentes, que ce soit en médecine générale, en médecine physique, en médecine du sport ou en chirurgie orthopédique. Cet article propose une stratégie diagnostique, partant de la démarche clinique et conduisant au choix d'examen complémentaires. Les diagnostics différentiels sont nombreux, ce qui rend l'approche du clinicien plus complexe. Pourtant, un diagnostic précis est indispensable pour proposer un traitement spécifique adapté.

ANAMNÈSE ET INTERROGATOIRE

L'anamnèse est d'une importance capitale. Elle permet d'orienter les différentes hypothèses diagnostiques possibles, d'affiner l'examen clinique et d'orienter le choix des examens complémentaires.

Dans un premier temps, il faut regrouper tous les antécédents du patient.

Ceux-ci peuvent être d'origine :

- orthopédique tels qu'une luxation congénitale de hanche, ou une épiphysiolyse,

- traumatique, douloureux lié à la pratique de sport ou,

- familiaux.

Il ne faut pas méconnaître le traitement médicamenteux récent ou au long court (corticoïde, ...), la consommation d'alcool ou de tabac.

Il faut préciser le mode de vie du patient, s'il est actif, sportif ou sédentaire. Le type d'activité sportive pratiquée, sa fréquence, son intensité (en particulier, augmentation récente de la charge d'entraînement) (1).

Ensuite, il faut préciser les caractéristiques de cette douleur. La date de début, le type de douleur (mécanique et/ou inflammatoire), le mode d'installation (brutale, insidieuse) sont des informations capitales. Y a-t-il un mouvement déclencheur ? La douleur est-elle permanente ou fluctuante ? Il est également nécessaire de préciser la localisation de cette douleur (antérieure, postérieure, latérale, irradiante, ...). Paradoxalement, le premier symptôme d'une coxopathie peut être une gonalgie.

L'anamnèse doit se poursuivre par l'évaluation de l'autonomie globale du patient. On va le questionner sur son périmètre de marche, l'utilisation de béquille ou non, la difficulté à monter les escaliers, enfile ses chaussettes, passer de la position assise à debout. Différents scores peuvent être utilisés afin d'évaluer le patient tel que le score de qualité de vie, le score «Harris Hip Score» (HHS), l'indice de WOMAC (indice des universités de Western Ontario et de McMaster, destiné à l'évaluation de l'arthrose de la hanche et du genou) (2, 3).

(1) Service de Chirurgie de l'Appareil locomoteur, CHU Liège, Belgique.

Il ne faut pas oublier les sensations de res-saut, de déroboement, de faiblesse musculaire et les symptômes plus généraux comme la fièvre, frisson, fatigue, amyotrophie qui pourrait évoquer une maladie systémique (infectieuse, néoplasique, auto-immune, ...).

EXAMEN CLINIQUE

L'examen clinique est réalisé patient debout dans un premier temps, et ensuite en décubitus dorsal.

Il faut analyser la marche du patient dès l'appel de celui-ci dans la salle d'attente (boiterie, vitesse de marche, utilisation d'une canne...). Cette première partie de l'examen permet d'apprécier la morphologie du patient (varus-valgus), de rechercher une attitude vicieuse en rotation ou en flexum (4, 5).

Un signe important lors de l'examen clinique du patient debout est le signe de Trendelenburg (Figure 1), traduisant une faiblesse des abducteurs de la hanche (moyen fessier, petit fessier). On observe une adduction coxo-fémorale controlatérale lors de l'appui monopodal.

En décubitus dorsal, l'examen clinique consiste à mesurer les amplitudes articulaires, à rechercher des limitations/blocages, à réaliser un testing musculaire (moyen fessier, psoas) et

à évaluer (de façon approximative) la longueur des membres inférieurs.

Enfin, l'examen clinique doit être étendu aux articulations avoisinantes, comme le genou, et surtout le rachis lombaire, source de douleurs qui irradient au niveau des membres inférieurs.

EXAMENS COMPLÉMENTAIRES

Les examens complémentaires sont importants pour réaliser un diagnostic précis de la coxalgie. Néanmoins ils ne doivent pas remplacer une anamnèse et un examen clinique bien conduit.

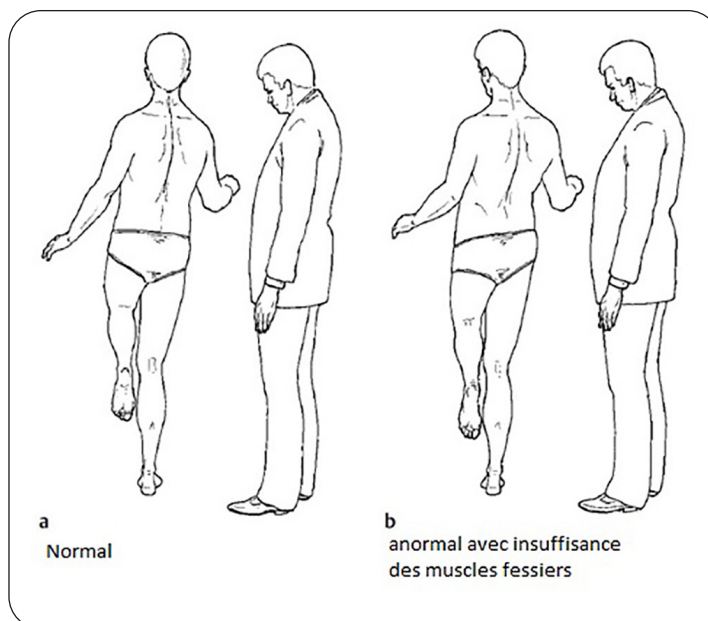
La radiographie standard est l'examen para-clinique de base de toute coxalgie. Elle est peu irradiante, rapide et peu coûteuse. Elle permet d'explorer le statut osseux, cartilagineux, les axes anatomiques, la plupart des dysplasies, ...

L'échographie permet l'exploration des tissus mous périarticulaires à la recherche de tendinopathie, d'épanchement articulaire, de masse tissulaire, ...

Le scanner est l'examen complémentaire idéal pour l'étude osseuse. Il permet le bilan précis d'une fracture de hanche ou de bassin, d'une dysplasie coxo-fémorale, ...

L'IRM permet plus de sensibilité pour les tissus mous tels que les muscles, le labrum, les

Figure 1. Signe de Trendelenburg, testing du système musculaire de la hanche



Source: Clinical Tests for the Musculoskeletal System (6).

tendons, les ligaments, mais aussi de l'aspect de l'os intramédullaire (diagnostic d'une ostéonécrose aseptique de la tête fémorale au stade précoce).

L'arthro-scanner/IRM sont des examens offrant une plus grande précision du statut intra-articulaire de la hanche. Ces examens sont particulièrement intéressants pour la mise en évidence d'une lésion labrale en cas de conflit fémoro-acétabulaire (7).

DIAGNOSTICS DIFFÉRENTIELS

Les coxalgies seront différenciées en deux groupes (Figure 2).

Les coxalgies avec radiographie pathologique telles que la coxarthrose primitive ou secondaire, les maladies osseuses (Paget, ostéoporose, ...) et les fractures.

Les coxalgies avec radiographie négative comme l'ostéonécrose aseptique de la tête fémorale au stade précoce, l'arthrite (rhumatismale, septique, ...), la lésion du labrum, une

tendinopathie (moyen fessier/ bursite, muscle piriforme, ...), une douleur irradiée.

Les tests inflammatoires (CRP/vitesse de sédimentation) sont des marqueurs importants pour le diagnostic différentiel et permettent d'orienter le diagnostic lors d'arthrite débutante dont la mise au point radiographique est non contributive.

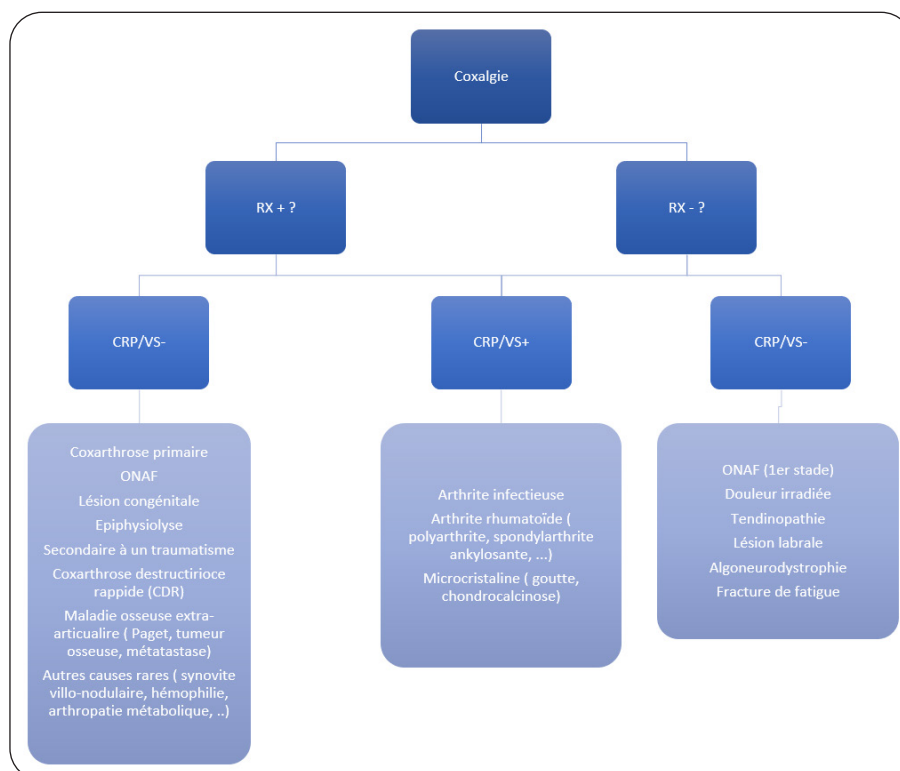
En effet, dans la plupart des pathologies dont la radiographie est négative lors des premiers symptômes, l'examen radiologique peut se positiver dans le décours de la maladie.

COXALGIE AVEC RADIOGRAPHIE PATHOLOGIQUE

1. COXARTHROSE PRIMITIVE

L'étiologie est inconnue. Elle touche surtout une population de plus de 60 ans. L'arthrose est une pathologie d'« usure » et d'amincissement progressif du cartilage. Elle se révèle par des douleurs mécaniques diurnes et ensuite nocturnes et l'apparition d'une raideur progressive.

Figure 2. Tableau d'orientation diagnostique des coxalgies en fonction de la radiographie et de la biologie



Rx : radiographie. CRP : C-réactive protéine. VS : vitesse de sédimentation. ONAF : ostéonécrose aseptique de la tête fémorale.

Le patient exprime une difficulté au chaussage, une diminution du périmètre de marche, des difficultés pour monter les escaliers, ... La radiographie montre selon le stade d'arthrose : un pincement articulaire, une condensation sous-chondrale, des ostéophytes et, enfin, l'apparition de géodes.

2. COXARTHROSE SECONDAIRE

Cette forme est secondaire à un problème «mécanique» constitutionnel.

A) CONFLIT FÉMORO-ACÉTABULAIRE

Le conflit fémoro-acétabulaire est un conflit mécanique entre le bord antérieur du cotyle et le col du fémur.

Le type «CAM» (épaississement de la jonction col fémoral et tête) et le type «pincer» (excès de couverture de la tête fémorale) sont les deux formes les plus fréquentes. Ce conflit est le plus souvent antérieur et finit par provoquer des lésions labrales et/ou cartilagineuses. Cette pathologie est de plus en plus retrouvée et est fréquente chez le sportif dont l'activité implique une flexion de hanche répétée. Il faut suspecter un conflit chez le patient jeune présentant des douleurs de hanche à l'effort (7-10).

B) LUXATION CONGÉNITALE DE HANCHE

Il s'agit d'une anomalie de développement de l'acétabulum qui se manifeste par une instabilité articulaire. L'absence de traitement peut conduire à une dysplasie acétabulaire grave, avec ascension du cotyle, inégalité de longueur des membres, luxation de hanche. Il est rare de voir les patients consulter à un stade avancé d'arthrose en cas de luxation congénitale car le dépistage post-natal des luxations est devenu systématique (11).

C) DYSPLASIES DE HANCHE

D'origine congénitale également, la dysplasie peut être de plusieurs formes et amener un conflit fémoro-acétabulaire. Nous retiendrons l'insuffisance de couverture cotyloïdienne, la protrusion acétabulaire (tête «enfouée» dans le cotyle), la coxa valga (diminution de la surface portante du cartilage) (12).

D) D'ORIGINE ACQUISE

Suite à une maladie de la tête fémorale dans l'enfance (ostéochondrite, épiphysiolyse), la morphologie de celle-ci peut changer et conduire à une coxa plana (tête plate), une coxa vara ou une coxa retrosa (tête basculée).

3. COXARTHROSE DESTRUCTRICE RAPIDE

Elle est définie par une usure rapide de plus de 2 mm par an. L'étiologie n'est pas clairement définie et le diagnostic différentiel avec une arthrite est difficile. Elle touche surtout la femme de plus de 65 ans et est d'évolution rapide. Contrairement à l'arthrose primaire, il n'y a pas de formation d'ostéophytes ni de densification sous-chondrale réactionnelle. La chondrolyse est plus rapide et il s'ensuit l'abrasion de l'os sous-chondral.

4. MALADIES OSSEUSES

Ces pathologies sont, pour la plupart, visibles sur une simple radiographie. Leur manifestation est principalement due à leur complication principale, la fracture.

On retiendra : la maladie de Paget, l'ostéomalacie, l'ostéomyélite, l'ostéoporose, les tumeurs osseuses primitive ou secondaire, et chez l'enfant, la maladie de Perthes et l'épiphysiolyse.

COXALGIE AVEC RADIOGRAPHIE NÉGATIVE

1. OSTÉONÉCROSE ASEPTIQUE DE LA TÊTE FÉMORALE OU AVASCULAIRE

Cette pathologie provoque la mort cellulaire et la perte de l'architecture osseuse menant progressivement à l'effondrement du tissu osseux sous-chondral. Elle touche volontiers des adultes jeunes et est bilatérale dans 60 à 70 % des cas. La cause est souvent idiopathique. Il existe des facteurs favorisants tels que la prise de corticoïdes au long cours, l'intoxication éthylique chronique, les accidents barométriques (plongée), la drépanocytose, le diabète, la chimiothérapie ...

L'ostéonécrose aseptique de la tête fémorale a plusieurs stades radiologiques. Au stade I, la radiographie standard est normale. La réalisation d'une IRM à la recherche d'un œdème osseux sous-chondral est donc indispensable pour poser le diagnostic.

2. ARTHRITE

Une arthrite est une atteinte inflammatoire de la synoviale articulaire. Elle est à l'origine de douleur vive de type inflammatoire d'apparition aiguë ou subaiguë. On la retrouve chez des patients jeunes. La radiographie peut être négative initialement. Un dosage de la CRP/vitesse de sédimentation permet d'orienter le

diagnostic. Il convient de distinguer les arthrites inflammatoires non infectieuses et les arthrites septiques.

L'arthrite peut être d'origine rhumatismale dans un contexte de polyarthralgie (polyarthrite rhumatoïde, psoriasis, connectivite, spondylarthrite ankylosante) (13).

La chondrocalcinose est plus souvent rencontrée au niveau du genou que de la hanche. Elle peut conduire à une destruction rapide de l'articulation coxo-fémorale. L'hémochromatose peut être responsable d'une chondrocalcinose secondaire.

La goutte peut toucher la hanche dans les formes chroniques, le liquide de ponction montrera des microcristaux d'urate de sodium.

L'arthrite septique est une urgence absolue. Elle se manifeste, la plupart du temps, par une hyperthermie/fièvre, une impotence fonctionnelle et une tendance au flexum de hanche. L'agent pathogène le plus fréquent est le *Staphylococcus aureus*, mais on peut également retrouver du streptocoque, des Gram-, ... La prise en charge doit être précoce afin d'éviter une destruction rapide de l'articulation. Une ponction articulaire préalable à toute antibiothérapie est primordiale pour isoler le germe et tester sa sensibilité *in vitro*. La prise en charge doit se faire en milieu hospitalier avec une antibiothérapie adaptée par voie intraveineuse.

La ponction articulaire est indispensable pour faire la part des choses dans ces différentes arthrites. Une analyse macroscopique par la couleur et la consistance donne déjà un indice sur le caractère septique ou non. Une cytologie (nombre de globules blancs), une coloration Gram, une culture aérobie et anaérobie (de longue durée, au moins 28 jours) avec recherche des germes atypiques, une cristallographie et une chimie seront réalisées sur les prélèvements. La concentration en glucose est un bon indicateur d'une infection puisqu'une valeur effondrée est assez spécifique d'une origine septique. Une augmentation des globules blancs, surtout des neutrophiles, est également hautement suspecte. Une augmentation de la CRP/VS et des globules blancs à la biologie est cependant inconstante, quoique souvent présente.

3. LA SYNOVITE VILLO-NODULAIRE HÉMOPIGMENTÉE

Elle est rarement localisée à la hanche. Elle s'apparente à une tumeur bénigne, dont l'aspect radiologique est initialement normal, laissant apparaître progressivement de volumineuses

géodes en dehors de la zone de pression mécanique. Le diagnostic se fait par analyse anatomo-pathologique.

4. LA LÉSION DU LABRUM

Elle est retrouvée chez le sportif, présentant la plupart du temps un conflit fémoro-acétabulaire. Le traitement peut être réalisé par arthroscopie de hanche, suture du labrum et résection du conflit osseux.

5. LA TENDINOPATHIE

La tendinopathie du moyen fessier donne plus volontiers des douleurs latérales et postérieures. Elle est souvent due à un excès de sollicitation, une déshydratation, un surpoids.

Le muscle pyramidal peut également donner des douleurs postérieures, avec irradiation dans le membre inférieur due à l'irritation du nerf sciatique.

La pubalgie se manifeste par des douleurs de la région inguinale et pubienne, elle est plus fréquente chez le sportif. Elle peut avoir plusieurs causes parmi lesquelles la tendinopathie de l'insertion des adducteurs, celle de l'insertion des grands droits et l'ostéo-arthropathie pubienne.

Signalons également la hanche à ressaut dont la symptomatologie peut être externe par ressaut de la bandelette ilio-tibiale sur le grand trochanter ou antérieure par ressaut du tendon du psoas iliaque sur l'éminence ilio-pectinée.

6. AUTRES DIAGNOSTICS

Enfin, les coxalgies peuvent provenir de douleurs irradiées du genou, du rachis lombaire ou de pathologie sacro-iliaque, de compressions des racines nerveuses lombaires, de sciatalgie ou de problèmes de paroi abdominale avec hernie inguinale (13).

Citons également les arthralgies dans le cadre de pathologies diverses telles que la sarcoïdose, la syphilis, une infection virale, une prise médicamenteuse.

CONCLUSION

Une anamnèse minutieuse et systématique ainsi qu'un examen clinique bien conduit doivent orienter les diagnostics différentiels lors de la survenue d'une coxalgie. La radiographie et la biologie sanguine (tests inflammatoires) sont des examens complémentaires primordiaux. Ils permettent un diagnostic dans la plupart des cas et l'orientation du reste de la prise en charge.

Le clinicien doit avoir une bonne compréhension des pathologies de la hanche pour établir une stratégie thérapeutique adéquate. La prise en charge précoce de certaines pathologies comme le conflit fémoro-acétabulaire, l'ostéonécrose aseptique de la tête fémorale, l'arthrite septique, ... permet de prévenir une dégradation articulaire rapide qui évolue vers la coxarthrose.

BIBLIOGRAPHIE

1. Maillard B, Sanfilippo D, Collin R, et al. Démembrement des pathologies aiguës de la hanche du sportif. *J Traumatol Sport* 2021;**38**:84-93.
2. Neuprez A, Neuprez AH, Kaux JF, et al. Total joint replacement improves pain, functional quality of life, and health utilities in patients with late-stage knee and hip osteoarthritis for up to 5 years. *Clin Rheumatol* 2020;**39**:861-71.
3. Neuprez A, Neuprez AH, Kaux JF, et al. Early clinically relevant improvement in quality of life and clinical outcomes 1 year postsurgery in patients with knee and hip joint arthroplasties. *Cartilage* 2018;**9**:127-39.
4. Cleland J, Koppenhaver S, Editors. *Netter's orthopaedic clinical examination : an evidence-based approach*. 2nd edition. Amsterdam: Saunders Elsevier;2012. 561p.
5. Martin HD, Shears SA, Palmer IJ. Evaluation of the hip [Internet]. 2010. Available from: www.sportsmedarthro.com
6. Buckup K. *Clinical tests for the musculoskeletal system*. 2nd ed. Leipzig : Thieme Georg Verlag;2004. 260p.
7. Tibor LM, Sekiya JK. Differential diagnosis of pain around the hip joint. *Arthroscopy* 2008;**24**:1407-21.
8. Johnson RM. Approach to hip and groin pain in the athlete and active adult - UpToDate [Internet]. UpToDate. 2021 [cited 2022 Apr 26]. Available from: https://www.uptodate.com/contents/approach-to-hip-and-groin-pain-in-the-athlete-and-active-adult?search=hip%20pain&topicRef=252&source=see_link
9. Ward D, Parvizi J. Management of hip pain in young adults. *Orthop Clin North Am* 2016;**47**:485-96.
10. Reiman MP, Agricola R, Kemp JL, et al. Consensus recommendations on the classification, definition and diagnostic criteria of hip-related pain in young and middle-aged active adults from the International Hip-related Pain Research Network, Zurich 2018. *Br J Sports Med* 2020;**54**:631-41.
11. Nigrovic PAM. Approach to hip pain in childhood [Internet]. 2021 [cited 2022 May 7]. Available from: https://www.uptodate.com/contents/approach-to-hip-pain-in-childhood?search=hip%20pain&source=search_result&selectedTitle=2~150&usage_type=default&display_rank=2
12. Skendzel JG, Weber AE, et al. The approach to the evaluation and surgical treatment of mechanical hip pain in the young patient AAOS exhibit selection. *J Bone Joint Surg Am* 2013;**95**:e133.
13. Paoloni J. Approach to the adult with unspecified hip pain - UpToDate [Internet]. UpToDate. 2021 [cited 2022 Apr 26]. Available from: https://www.uptodate.com/contents/approach-to-the-adult-with-unspecified-hip-pain?search=hip%20pain&source=search_result&selectedTitle=1~150&usage_type=default&display_rank=1

Les demandes de tirés à part doivent être adressées au Dr Lepiece C, Service de Chirurgie de l'Appareil locomoteur, CHU Liège, Belgique.
Email : lepiece.c@gmail.com