

COMMENT J'EXPLORE ...

UNE ATTEINTE DE LA PLAQUE ARÉOLO-MAMELONNAIRE

DANTHINE D (1), MILICEVIC M (2), LIFRANGE E (3)

RÉSUMÉ : Les anomalies de la plaque aréolo-mamelonnaire peuvent être secondaires à de nombreuses étiologies, allant de simples variantes anatomiques à des pathologies malignes telles que la maladie de Paget ou un cancer invasif, tout en passant par des pathologies bénignes localement agressives comme l'adénomatosité érosive du mamelon. Le diagnostic différentiel n'est pas toujours aisé. Si l'examen clinique et le bilan radiologique standard ne permettent pas d'affirmer la bénignité de la lésion, un prélèvement biopsique sera réalisé afin de permettre une analyse anatomopathologique. Un diagnostic précis pourra alors être posé pour guider la prise en charge optimale. Cet article a pour but de détailler la mise au point d'une atteinte de la plaque aréolo-mamelonnaire par l'intermédiaire d'un cas clinique peu fréquent associant de manière indépendante un cancer invasif rétro-aréolaire et une atteinte dermatologique de l'aréole mimant une maladie de Paget.

MOTS-CLÉS : *Cancer du sein - Maladie de Paget - Plaque aréolo-mamelonnaire*

MANAGEMENT OF NIPPLE-AREOLAR COMPLEX ANOMALIES

SUMMARY : Nipple-areolar complex anomalies may be secondary to many etiologies from simple anatomic variations to malignant processes as Paget disease or invasive breast cancer, passing through benign locally aggressive processes as erosive adenomatosis of the nipple. Differential diagnosis is not always simple. If clinical exam and standard radiological checkup can't confirm the benignity of the lesion, a biopsy specimen will be obtained to allow an anatomopathological examination. A precise diagnosis can then be made leading to optimal management. This paper describes how to explore nipple-areolar complex anomalies through an uncommon clinical case associating independently an invasive retro-areolar cancer and a dermatological disease of the areola mimicking a Paget disease.

KEYWORDS : *Breast cancer - Paget disease - Nipple areolar complex*

INTRODUCTION

La plaque aréolo-mamelonnaire constitue une zone particulière du sein avec des anomalies qui lui sont propres, allant de simples variantes anatomiques à des atteintes néoplasiques.

Par l'intermédiaire d'un cas clinique, cet article a pour but de rappeler les principales pathologies de la région concernée ainsi que les étapes de la démarche diagnostique.

HISTOIRE CLINIQUE

Une patiente âgée de 63 ans se présente à la consultation de sénologie pour mise au point d'une lésion de la plaque aréolo-mamelonnaire (PAM) gauche. De l'anamnèse, nous apprenons qu'il s'agit d'une lésion prurigineuse non douloureuse apparue il y a environ 2 mois. Son évolution est progressive sans période de rémission. Il n'y a pas d'atteinte systémique associée.

Nous ne relevons aucun antécédent personnel ou familial notable, en particulier néoplasique ou atopique. À l'examen clinique, on retrouve une lésion indurée érythémato-squameuse bien délimitée intéressant le quadrant supéro-externe de l'aréole gauche, étendue sur 20 mm (Figure 1). Il n'y a pas d'atteinte mamelonnaire ni d'écoulement. Aucune masse ou adénomégalie n'est palpée. Le tableau clinique ne permet pas d'exclure une maladie de Paget.

L'examen du sein droit est sans particularité.

Un examen mammographique, comprenant des clichés en 2 dimensions (2D) de face et des clichés de tomosynthèse en oblique externe, est réalisé. Nous ne disposons d'aucune imagerie à visée comparative sur notre système d'archivage. Les seins sont de densité B selon le «Breast Imaging Reporting And Data System» (BIRADS) (1).

- À droite, la répartition du parenchyme fibroglandulaire est harmonieuse, sans lésion identifiée.
- À gauche, il existe dans la région rétro-aréolaire externe, sur le rayon de 3 heures à 15 mm du mamelon, une opacité de 8 x 9 mm, ronde à contours discrètement micro-lobulés. Il n'y a pas de foyer de micro-calcification suspect ni de distorsion architecturale (Figure 2A, B).

Un complément d'exploration par échographie est réalisé.

- À droite, aucune lésion atténuante suspecte ou adénomégalie n'est décelée.

(1) Services d'Imagerie oncologique, de Radiodiagnostic et de Sénologie, CHU Liège, Belgique.

(2) Service de Radiodiagnostic, CHU Liège, Belgique.

(3) Service de Sénologie, CHU Liège, Belgique.

Figure 1. Photos de l'atteinte érythémato-squameuse de la PAM gauche (flèches)

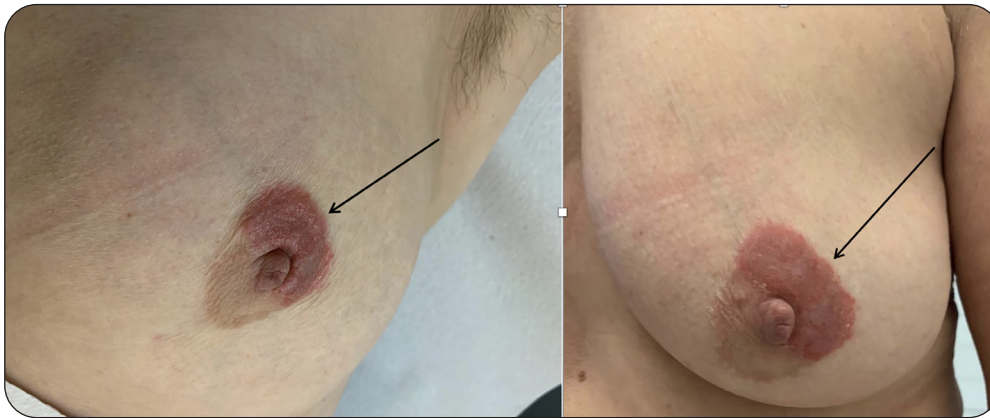


Figure 2A. Mammographie. Cliché 2D synthétique en oblique externe. Lésion mesurée (flèche)

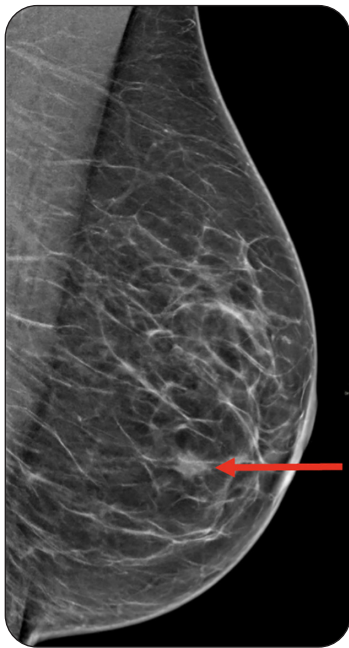

Figure 2B. Mammographie. Cliché 2D de face. Lésion mesurée (flèche)

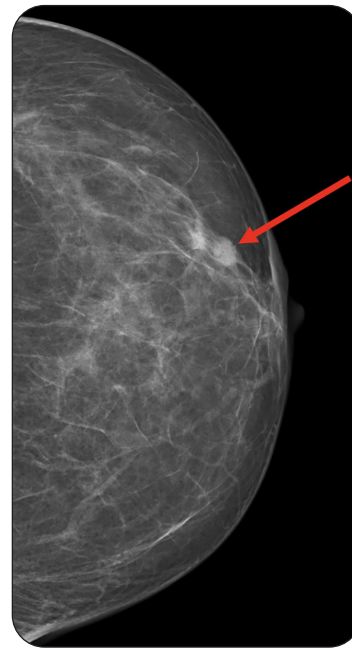


Figure 3A. Échographie. Lésion hypoéchogène discrètement irrégulière, fléchée

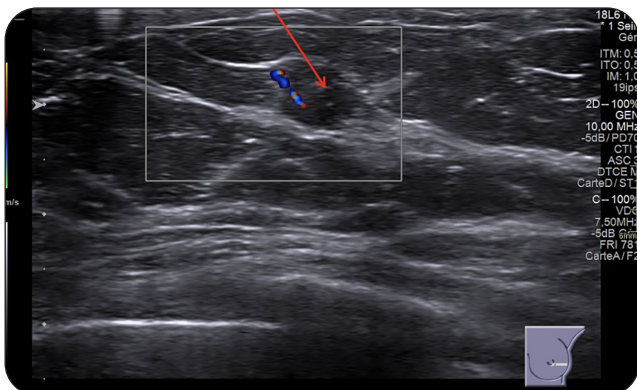
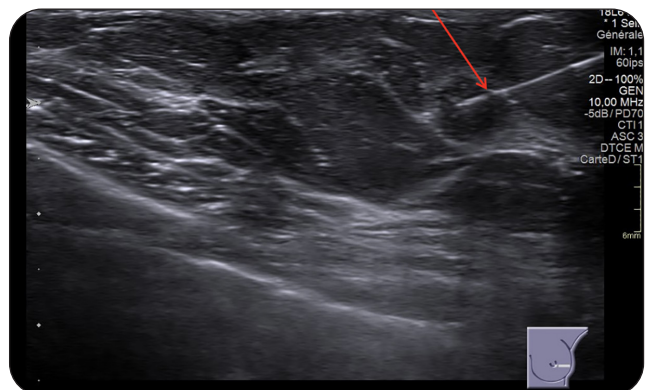


Figure 3B. Même lésion avec aiguille à cytoponction fléchée



• À gauche, correspondant topographiquement à l'opacité détectée à la mammographie, on retrouve sur le rayon de 3 heures, une lésion hypoéchogène de 8 mm, de forme et de contours discrètement irréguliers (Figure 3A, B). Il existe, par ailleurs, un ganglion axillaire à corticale discrètement épaissie, mesurée à 4 mm.

À droite, le bilan standard est classé BIRADS 1 de l'«American College of Radiology» (ACR) (1). À gauche, le bilan standard est classé BIRADS 5.

Après explication des procédures de prélèvements et accord pour leur réalisation, nous effectuons une cytoponction à l'aiguille fine et une microbiopsie (14 gauges 22 mm) sur la lésion rétro-aréolaire externe ainsi qu'une cytoponction sur le ganglion axillaire gauche à corticale discrètement épaissie. Enfin, une microbiopsie (14 gauges 22 mm) superficielle est réalisée au niveau de la région pathologique de la PAM. Les procédures se déroulent sans complication.

L'analyse anatomopathologique est la suivante:

- *Masse rétro-aréolaire* : compatible avec un carcinome intra-mammaire de type «Not Otherwise Specified» (NOS), de grade 1 de malignité selon Bloom modifié par Elston (2+2+1), de type luminal A, associé à une composante intra-canalairie cribriforme avec comédonécrose de grade II (Figure 4A).

- *Ganglion axillaire* : réactionnel sans signe de malignité.

- *PAM* : compatible avec une dermatite spongiotique évoquant un eczéma. Il n'y a pas d'argument pour une maladie de Paget (Figure 4B).

Il s'agit donc de l'association de 2 pathologies indépendantes. La lésion néoplasique intra-mammaire a été prise en charge par tumorectomie, avec étude du ganglion sentinelle qui s'est avéré être indemne. Un traitement adjuvant par radiothérapie a ensuite été délivré selon le protocole habituel. Enfin, une hormonothérapie a été mise en place pour une période de 5 ans minimum. L'atteinte de la PAM a, quant à elle, été prise en charge par application locale de corticoïdes. L'évolution a été favorable.

DISCUSSION

1. ÉTAPES DE MISE AU POINT D'UNE ATTEINTE DE LA PAM

- *Anamnèse soignée* : âge, statut hormonal, antécédents personnels et familiaux de cancer du sein, tabagisme, traitement en cours, ciné-

matique de développement de la lésion, signes systémiques, facteur déclenchant, terrain atopique,...

- *Examen clinique* : variante de la normale, uni- ou bilatéralité, type de lésion, rétraction de mamelon, masse sous-jacente, adénomégalie, écoulement...

- *Bilan mammographique* : réalisé dans la majorité des cas, celui-ci comprendra des clichés 2D en incidence crânio-caudale, des clichés en tomosynthèse en incidence oblique externe et, éventuellement, des clichés de profil avec agrandissement ou un cliché localisé si nécessaire.

- *Bilan échographique* : complémentaire au bilan mammographique, notamment dans les seins denses mais également pour étudier les régions périphériques du sein ainsi que le creux axillaire.

- *Recours à l'IRM* : ne se fera qu'en cas de haute suspicion clinique de malignité, sans cible mammo-échographique ponctionnable ou dans l'optique d'un traitement conservateur (pampectomie) afin d'exclure une atteinte intramammaire méconnue.

Un prélèvement est généralement nécessaire pour établir le diagnostic. Celui-ci est réalisé après explication de la procédure et en accord avec la patiente. Il s'agit soit de biopsie «punch» (diamètre variable de 2 à 4 mm), soit de biopsie percutanée superficielle (14 gauges 22 mm). Le choix entre l'un ou l'autre type de biopsie dépend, d'une part, de la taille du sein et, d'autre part, des habitudes du sénologue.

2. RAPPEL ANATOMIQUE DE LA PAM

La plaque aréolo-mamelonnaire correspond à la zone centrale pigmentée du sein. Comme son nom l'indique, elle est composée de deux parties continues, l'aréole et le mamelon.

L'aréole présente une forme globalement arrondie et une taille variable. Sa surface est irrégulière compte tenu de la présence des tubercules de Morgagni. Ceux-ci correspondent à l'orifice d'abouchement de glandes sébacées modifiées sous-aréolaires, appelées glandes de Montgomery. On y retrouve également des glandes sudoripares, des follicules pileux, du muscle lisse ainsi qu'un important réseau lymphatique appelé «plexus de Sappey».

Au centre de l'aréole se trouve le mamelon, de forme variable, généralement cylindrique. La surface de ce dernier est également irrégulière, compte tenu de l'abouchement des sinus lactifères, partie terminale des canaux galactophores (Figure 5) (2, 3).

Figure 4A. Examen microscopique. Carcinome mammaire infiltrant. Prolifération de cellules épithéliales glandulaires malignes qui forment des glandes, des cordons, des trabécules et quelques nappes solides néoplasiques. Atypies cyto-nucléaires modérées et mitoses peu nombreuses. Microcalcifications. De gauche à droite, majoration du grossissement

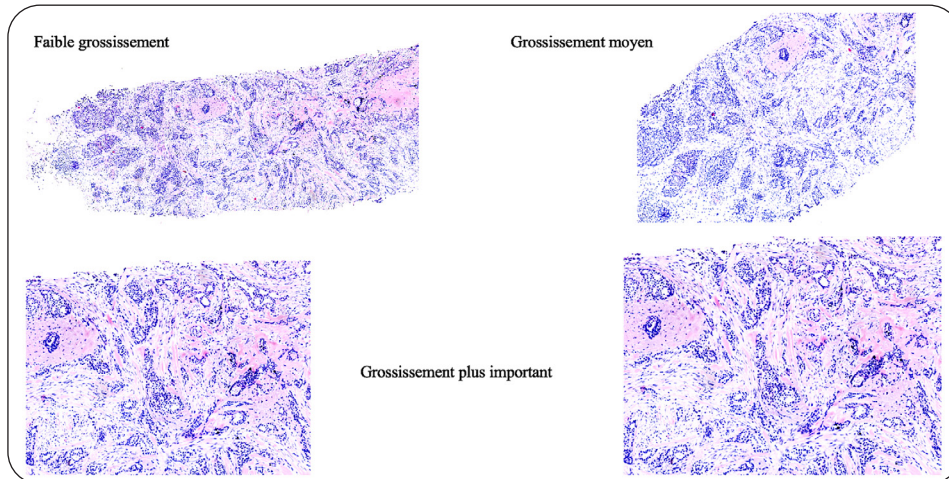


Figure 4B. Examen microscopique. Dermatite spongiotique évocatrice d'un eczéma. Fragment de tissu cutané avec un derme fibreux, comprenant un infiltrat inflammatoire lymphocytaire sous-épithélial. En surface, parakératose et quelques abcès avec lymphocytes. Les deux images de gauche à faible grossissement. L'image de droite à grossissement moyen

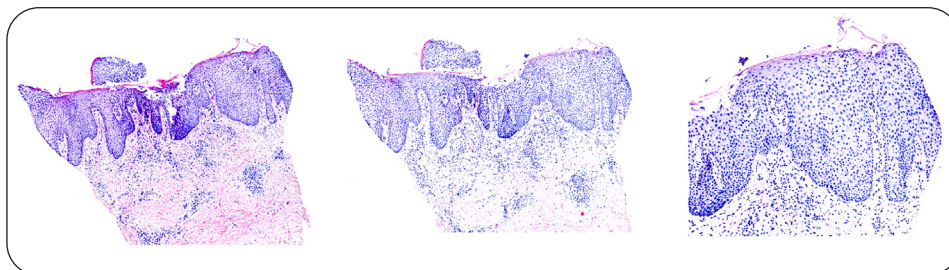
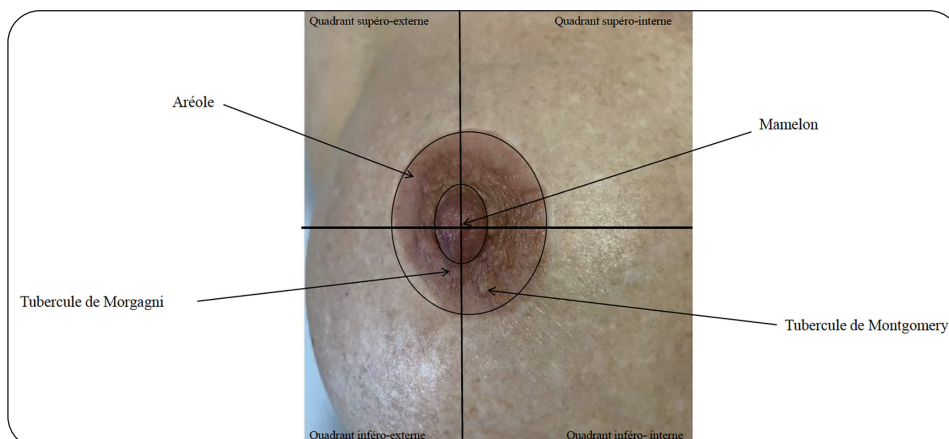


Figure 5. PAM normale, sein droit



3. DIAGNOSTIC DIFFÉRENTIEL

Les anomalies de la PAM peuvent être classées en trois grandes catégories reprises ci-dessous.

A) VARIANTES DE LA NORMALE (4-7)

A : *polythélie* (mamelon surnuméraire).

B : *polymastie* (glande mammaire surnuméraire).

C : *rétraction* : une région focale de la PAM est rétractée. *Inversion* : l'ensemble du mamelon est inversé. Il existe deux classifications pour l'inversion. La première, selon Schwager et coll. (1974), divise l'inversion congénitale selon son caractère réductible ou non. Dans ce cas, l'inversion est, respectivement, appelée ombilication ou invagination. La seconde classification, selon Han et Hong (1999), divise l'inversion en trois grades allant du grade 1, facilement réductible, au grade 3, très difficilement réductible.

Ces variantes ou anomalies peuvent être uni- ou bilatérales, congénitales ou acquises. Une atteinte unilatérale acquise est suspecte de pathologie maligne ou inflammatoire/infectieuse et doit faire l'objet d'une mise au point sénologique.

D : *athélie* (absence de PAM) et *amastie* (absence complète de sein).

B) ATTEINTES BÉNIGNES (4, 5, 8, 9)

A : *pathologies dermatologiques*. Le diagnostic différentiel est alors large et comprend eczéma, psoriasis, érosion mécanique («jogger's nipple»), dermatoses infectieuses, hyperkératose naevoïde, hyperplasie sébacée aréolaire (maladie de Fox et Fordyce), hydradénite aréolaire et fistule péri-aréolaire (maladie de Crohn).

B : *masse sous-aréolaire palpable* : fibro-adénome, papillome, mastopathie fibro-kystique, abcès, histiocytome fibreux (contexte de piercing).

C : *adénomatosse érosive* du mamelon ou papillomatose floride des canaux mamelonnaires. Il s'agit d'une tumeur bénigne localement destructrice, issue d'un sinus lactifère, et se présentant sous forme d'érosion, d'ulcération, de fissure et/ou d'inflammation chronique du mamelon. Elle est parfois associée à un écoulement mamelonnaire séreux ou sanglant.

D : *ectasie galactophorique*. Elle peut-être asymptomatique ou associée à un écoulement mamelonnaire, une invagination ou une tuméfaction douloureuse, sans signe inflammatoire.

E : *mastite péricanalaire*. Elle peut prendre deux aspects : stade aigu sous forme d'une mastite inflammatoire et stade chronique mar-

qué par une fibrose avec rétraction ou inversion mamelonnaire.

F : *tumeur syringomateuse* du mamelon.

G : *léiomyome solitaire* du mamelon.

H : *autres* : remaniements post-chirurgicaux et cytotéatonécrose (antécédent de chirurgie à l'anamnèse), maladie de Mondor...

C) ATTEINTES MALIGNES (5, 9, 10)

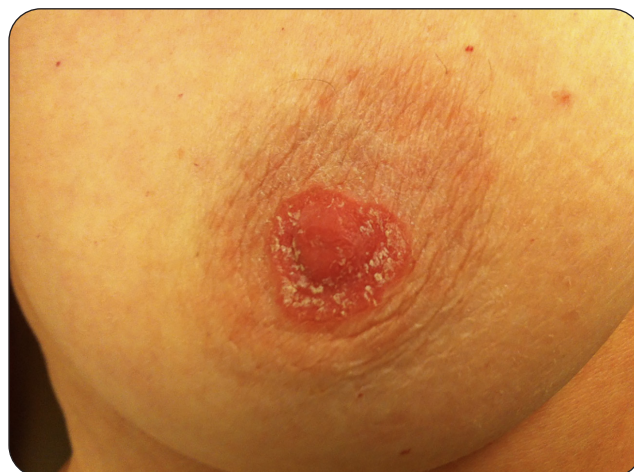A : *maladie de Paget* (Figure 6). Elle représente entre 1 et 3 % des cancers mammaires. Elle se caractérise histologiquement par une infiltration épidermique par des cellules tumorales dites de Paget. Deux théories physiopathologiques s'opposent. La première théorise la migration de cellules anormales d'un carcinome mammaire sous-jacent au sein de l'épiderme tandis que la seconde évoque une transformation intra-épidermique des cellules de Tokér.

On retrouve une lésion néoplasique, carcinome canalaire *in situ* (CCIS) ou carcinome infiltrant, sous-jacente dans plus de 90 % des cas avec une variabilité allant de 67 à 100 %.

In fine, la maladie de Paget est classée en trois catégories : sans CCIS, associée à un CCIS touchant les canaux du complexe aréolo-mamelonnaire, associée à un CCIS ou à un cancer invasif situé à 2 cm au moins du complexe aréolo-mamelonnaire.

Cliniquement, il s'agit d'une atteinte érythémato-squameuse unilatérale (par opposition à une atteinte bilatérale, plus volontiers bénigne), insidieuse et centrifuge de la PAM, évoluant en quatre stades :

Figure 6. Illustration d'une atteinte érythémato-squameuse typique d'une maladie de Paget



1/ *Stade initial* : prurit, mamelon rouge, luisant.

2/ *Stade intermédiaire* : mamelon épaissi, rugueux et squameux.

3/ *Stade tardif* : érosion et ulcération suintante.

4/ *Stade très tardif* : croûte indurée, contours bien limités, perte progressive du relief du mamelon.

Les signes potentiellement associés sont un écoulement séreux ou sanglant, présent dans environ 33 à 66 % des cas, et une masse rétro-aréolaire ou à distance, retrouvée dans environ 50 à 100 % des cas. Le traitement est chirurgical. Une exérèse conservatrice (pamectomie) est possible en cas d'atteinte localisée et après avoir exclu une atteinte plus extensive par IRM.

B : *extension cutanée d'un cancer mammaire*.

C : *cancers cutanés* : carcinome basocellulaire, mélanome, maladie de Bowen.

D : *léiomyosarcome*.

CONCLUSION

La mise au point d'une atteinte de la PAM nécessite un bilan sénologique complet, allant d'une anamnèse soignée à un éventuel prélèvement percutané, en passant par un bilan mammo-échographique standard. La gamme diagnostique est large et chacune des étapes de la mise au point amène son lot d'informations. La prise en charge sera directement dépendante du diagnostic posé. En effet, un traitement local sera suffisant pour certaines lésions dermatologiques bénignes tandis qu'une prise en charge chirurgicale, avec éventuel traitement adjuvant, sera nécessaire en cas d'atteinte néoplasique.

BIBLIOGRAPHIE

1. D'Orsi CJ, Sickles EA, Mendelson EB, et al. ACR BI-RADS® Atlas, Breast Imaging Reporting and Data System. Reston, VA: American College of Radiology, 2013.
2. Lyons D, Wahab R, Vijapura C, Mahoney M. The nipple-areolar complex: comprehensive imaging review. *Clin Radiol* 2020;**76**:172-84.
3. Del Riego J, Pitarch M, Codina C et al. Multimodality approach to the nipple-areolar complex: a pictorial review and diagnostic algorithm. *Insights Imaging* 2020;**11**:89.
4. Nicholson B, Harvey J, Cohen M. Nipple-areolar complex: normal anatomy and benign and malignant processes. *RadioGraphics* 2009;**29**:509-23.
5. Tardivon A. *Imagerie de la femme: sénologie*. 1ère ed. Paris. Lavoisier 2014. p336-346.
6. Schwager RG, Smith JW, Gray GF, Goulian D. Inversion of the human female nipple, with a simple method of treatment. *Plast Reconstr Surg* 1974;**54**:564-9.
7. Han S, Hong YG. The inverted nipple: its grading and surgical correction. *Plast Reconstr Surg* 1999;**104**:389-95.
8. Gnangnon F, Souaibou Y, Gbessi D, et al. Surgical management of erosive adenomatosis of the nipple: a case report. *Int J Surg Case Rep* 2021;**86**:106234.
9. Levy-Bencheon A, Agostini A. Dermatoses de l'aréole et du mamelon. *EMC-Dermatologie* 2013;**8**:1-9.
10. Chen S, Chen H, Yi Y, et al. Comparative study of breast cancer with or without concomitant Paget disease: an analysis of the SEER database. *Cancer Med* 2019;**8**:4043-54.

Les demandes de tirés à part doivent être adressées au Dr Danthine D, Service d'Imagerie oncologique, de Radio-diagnostic et de Sénologie, CHU Liège, Belgique.
Email : denis.danthine@chuliege.be