

COMMENT J'EXPLORE...

LES STÉNOSES URÉTRALES : INTÉRÊT DE L'URÉTRICYSTOGRAPHIE

SOHNGEN F (1), SEMPELS M (1), BONNET P (1, 2), MEUNIER P (3), WALTREGNY D (1)

RÉSUMÉ : La sténose de l'urètre masculin est une pathologie fréquente, régulièrement iatrogène dans les pays industrialisés. L'arsenal chirurgical de l'urologue face à celle-ci est large et le choix d'une technique opératoire est posé au terme d'un bilan dont l'urétricystographie occupe une place centrale. Les conditions de réalisation de l'examen, ses étapes, les aspects normaux et les quelques variantes anatomiques ainsi que ses limites d'interprétation, doivent donc être connus de l'urologue et du radiologue, de manière à ne pas méconnaître ou, au contraire, surestimer une sténose urétrale.

MOTS-CLÉS : Sténose urétrale - Urétricystographie - Urétroplastie

EXPLORATION OF URETHRAL STRICTURES : PLACE OF URETHROCISTOGRAPHY

SUMMARY : Stricture of the male urethra is a frequent and regularly iatrogenic pathology in industrialized countries. The urologist's surgical arsenal is wide and the choice of an operative technique is made at the end of an assessment where urethrocistography is the main radiological examination. The conditions to achieve the examination, its different stages, the normal aspects and anatomical variants as well as the limitations to its interpretation, should therefore be known by the urologist and the radiologist, in order to assess correctly this pathology.

KEYWORDS : Urethral stricture - Urethrocistography - Urethroplasty

INTRODUCTION

La sténose urétrale est une cause bien connue d'obstacle infravésical. Son incidence, dans les pays développés, est estimée à 0,6 % (1). Elle peut siéger à n'importe quel niveau de l'urètre masculin, depuis le col vésical jusqu'au méat. Rappelons brièvement à cette occasion l'anatomie de l'urètre masculin (Figure 1). Celui-ci est, classiquement, divisé en urètre antérieur, entouré par le corps spongieux (méatique, fosse naviculaire, pénien et bulbaire) et en urètre postérieur, comprenant les segments membraneux, pré-prostatique et prostatique (ces deux derniers étant séparés par le *veru montanum*).

ETIOLOGIES

Les étiologies des sténoses urétrales peuvent être regroupées en quatre catégories : iatrogènes, traumatiques, inflammatoires et idiopathiques (2). Les causes iatrogènes sont les plus fréquentes dans les pays industrialisés (38-45 %) incluant le cathétérisme, la cystoscopie, la chirurgie de l'hypospade, la chirurgie transurétrale et le traitement local du cancer de la prostate (prostatectomie, radiothérapie). La chirurgie de l'hypospade et le lichen scléreux sont les principales causes de sténoses de l'urètre pénien, tandis que la chirurgie transu-

rétrale est le principal pourvoyeur de rétrécissements de l'urètre bulbaire. Un traumatisme de ce dernier lors d'une chute à califourchon peut également donner lieu au développement d'une sténose. Les traumatismes du bassin sont responsables de la grande majorité des sténoses de l'urètre postérieur (3, 4). En effet, sa localisation par rapport au bassin osseux et à l'aponévrose périnéale moyenne ainsi que l'absence d'organe enveloppant, rendent l'urètre membraneux particulièrement vulnérable lors des traumatismes pelviens (2, 5). Les sténoses post-infectieuses (essentiellement gonococciques) autrefois responsables de près de 40 % des sténoses urétrales, ont radicalement diminué en raison de la prévention des infections sexuellement transmissibles et de l'antibiothérapie. Elles restent néanmoins la première étiologie recensée dans les pays en voie de développement (6). Dans environ un cas sur trois, aucune cause n'est retrouvée (sténose idiopathique).

CLINIQUE

Le motif de consultation est le plus souvent la dysurie (7), avec un jet urinaire faible, hésitant, saccadé, par poussée abdominale, en arrosoir (sténose méatique), parfois accompagnée de symptômes irritatifs (pollakiurie, urgenturie) secondaires à l'hypertrophie détrusorienne compensatrice. Une histoire d'infections urinaires récidivantes doit également faire évoquer le diagnostic. L'anamnèse recherchera, eu égard aux principales étiologies, tout antécédent de manipulation endo-urétrale ou d'urétrite. L'examen clinique recherchera, quant à lui, un lichen

(1) Service d'Urologie, CHU Liège, Belgique.

(2) Service d'Anatomie humaine, Département des Sciences biomédicales et précliniques, ULiège, Belgique.

(3) Service de Radiologie, CHU Liège, Belgique.

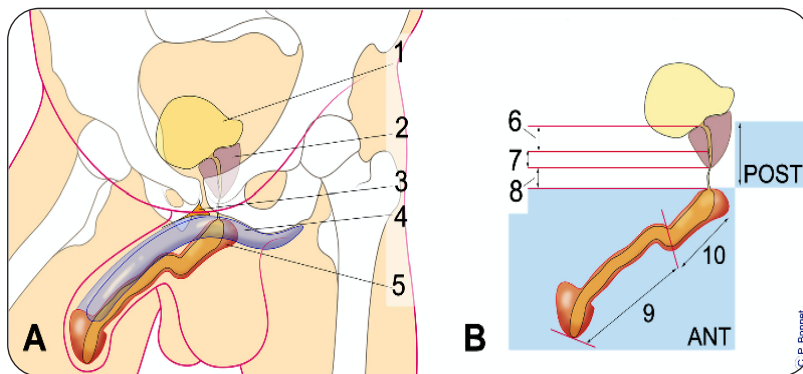
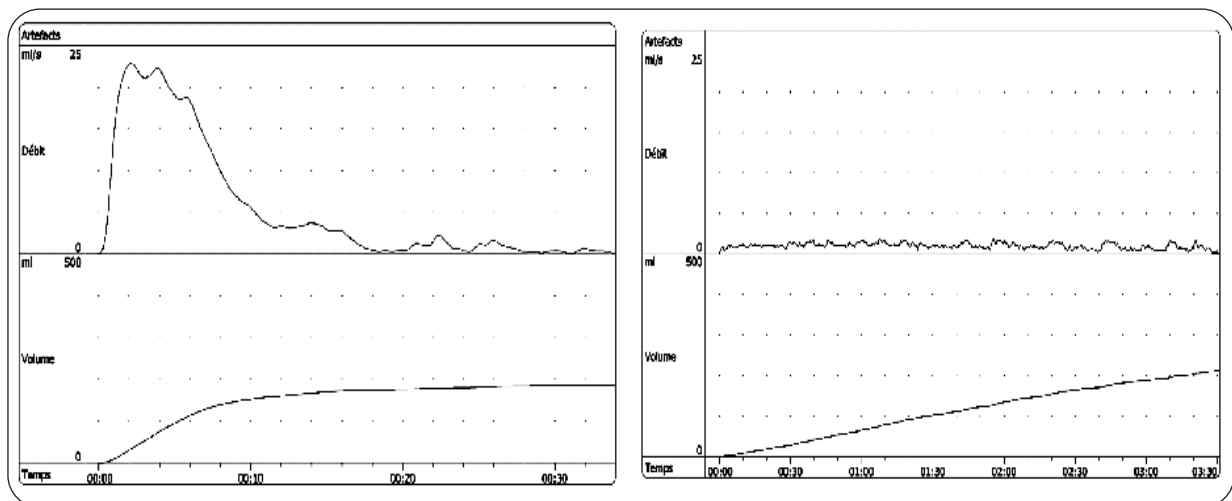


Figure 1. Anatomie classique de l'urètre masculin.

- A : 1 = vessie; 2 = prostate; 3 = ligament suspenseur; 4 = corps caverneux gauche; 5 = corps spongieux (bulbe).
 B : divisions anatomiques.
 - Urètre postérieur : 6 = pré-prostatique; 7 = prostatique; 8 = membraneux.
 - Urètre antérieur (spongieux) : 9 = pénien et 10 = bulbaire.

Figure 2. Débitmétrie normale (à gauche) comparée à celle d'un patient souffrant d'une sténose urétrale (à droite).



prépuce ou glandulaire, une sténose du méat, un orifice fistuleux, une orchite-épididymite ou une pathologie prostatique au sens large (toucher rectal). Une attention toute particulière sera donnée à la qualité du prépuce et de la peau pénienne, potentiellement utilisables pour une uréthroplastie d'agrandissement.

EXPLORATIONS DE BASE

La mise au point complémentaire de base inclut la réalisation d'une débitmétrie, démontrant un débit affaibli et une courbe en plateau (Figure 2). A elle seule, elle est insuffisante pour le diagnostic ou l'exclusion d'une sténose urétrale et implique donc le recours aux examens d'imagerie.

L'urétricystoscopie souple, réalisée en ambulatoire au cabinet de consultation de l'urologue, est l'examen le plus spécifique pour le diagnostic d'une sténose urétrale (8). Elle ne permet pas, par contre, de caractériser précie-

usement la sténose en termes de localisation ou de longueur. De plus, si le rétrécissement est infranchissable par l'endoscope, l'examen ne peut être poursuivi en amont de celui-ci, laissant donc une portion plus ou moins longue du canal urétral inexplorée.

L'urétricystographie permet, moyennant la réalisation d'une phase rétrograde puis permictionnelle, une évaluation de qualité de l'entière du canal urétral. De ce fait, elle constitue l'examen de choix dans l'évaluation de l'urètre masculin. Ceci implique évidemment que l'examen soit techniquement irréprochable.

MODALITÉS DE RÉALISATION DE L'URÉTRICYSTOGRAPHIE ET ASPECTS DE L'URÈTRE NORMAL

L'urétricystographie réalisée dans le bilan d'une sténose urétrale est divisée en 3 étapes.

1) URÉTROGRAPHIE RÉTROGRADE

L'urétrographie rétrograde est utilisée depuis plus d'un siècle dans la mise au point des sténoses urétrales (9). Le patient est installé en position latérale droite à 45°, jambe inférieure fléchie (Figure 3). Cela permet de ne pas être gêné par l'opacité de la diaphyse fémorale et d'orienter l'urètre le plus parallèlement possible au détecteur, de manière à ne pas sous-estimer la longueur d'une éventuelle sténose. Un bon moyen de savoir si l'installation du patient est correcte est d'évaluer le foramen obturateur inférieur, qui doit être effacé dans cette position (Figure 4) (8). Par ailleurs, la verge doit être mise en tension par l'opérateur de manière à dérouler complètement l'urètre pénien. Trente à cinquante millilitres de produit de contraste hydrosoluble sont ensuite injectés sous contrôle fluoroscopique, à l'aide d'un cathéter 10 French introduit jusqu'à la fosse naviculaire, ou d'une seringue à gros embout lisse introduite au méat. L'injection doit être régulière, continue et à faible pression de manière à éviter toute extravasation de contraste dans le corps spongieux.

Au cours de l'urétrographie rétrograde d'un urètre normal (Figure 5), l'urètre pénien est d'un calibre constant sur toute sa longueur. La transition vers l'urètre bulbaire, qui correspond en anatomie de surface à l'angle pénoscrotal, est marquée par une légère chicane. L'urètre bulbaire est plus large, mais s'affine rapidement en cône symétrique dans sa portion proximale, où il traverse le diaphragme uro-génital et devient membraneux. L'urètre membraneux, long d'environ 1 cm, est entouré par la membrane périméale et le sphincter externe strié. Ce dernier est, normalement, contracté en dehors de la miction, raison pour laquelle l'urètre membraneux prend l'aspect d'une mèche de contraste qui s'étend proximale jusqu'à la base du *veru montanum*. L'urètre prostatique, quant à lui, est physiologiquement collabé, légèrement fusiforme, avec présence d'une lacune dans sa partie distale qui correspond à l'empreinte du *veru montanum*. Le col vésical est fermé au repos et présente donc un aspect effilé.

L'urétrographie rétrograde permet le diagnostic des sténoses de l'urètre pénien et bulbaire avec une sensibilité de 91 %. Sa spécificité est

Figure 3. Installation du patient.

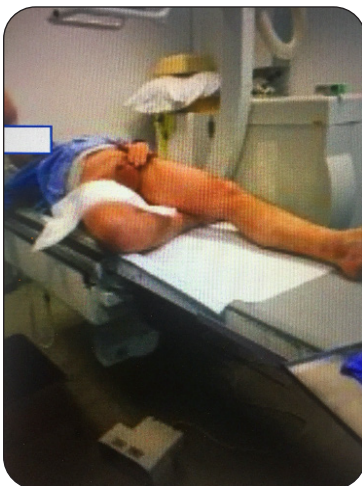


Figure 4. Impact de l'installation sur la mesure de la sténose. A : défaut de rotation du patient (foramen obturateur droit visible), d'où une sous-estimation de la sténose. B : installation correcte (foramen effacé) et meilleure estimation de la sténose.

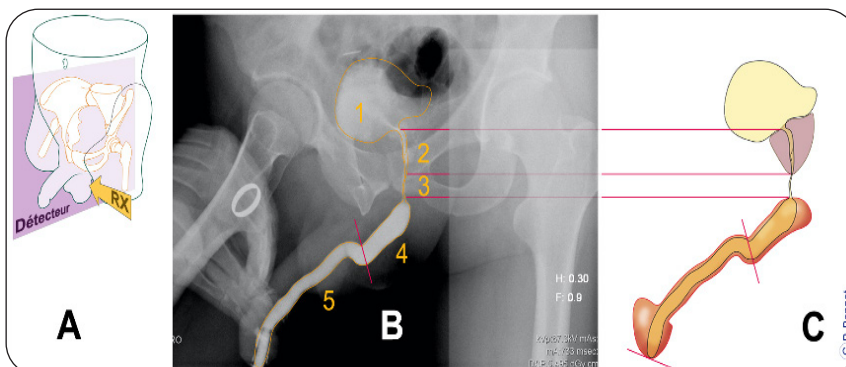
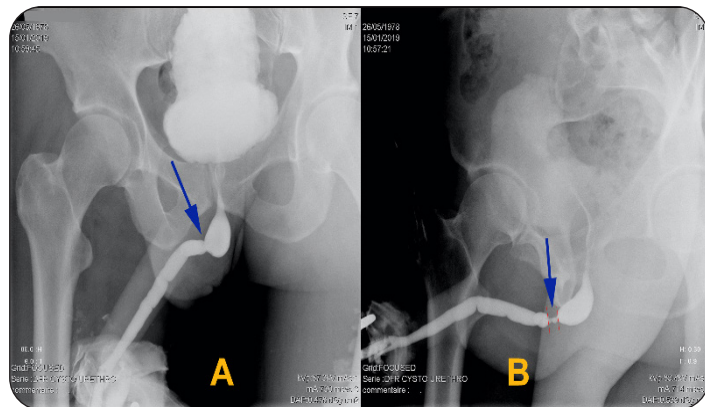


Figure 5. Aspect normal d'une urétrographie rétrograde. A : incidence radiologique. B : urétrographie. C : correspondance anatomique.

1 = Vessie, 2 = urètre prostatique, 3 = urètre membraneux, 4 = urètre bulbaire, 5 = urètre pénien.

faible, évaluée à 72 % (10). Par ailleurs, cet examen permet le diagnostic d'autres pathologies urétrales telles que les diverticules, lithiases ou tumeurs. Les limites de l'urétrographie rétrograde résident dans l'absence d'opacification suffisante en amont d'une sténose très serrée ou d'une rupture urétrale traumatique et d'une mauvaise étude de l'urètre postérieur lorsque le sphincter urétral externe est spasmodique. Dans ces conditions, il est presque toujours nécessaire de compléter le bilan par une phase permictionnelle si l'on veut étudier précisément l'urètre postérieur.

2) CYSTOGRAPHIE STATIQUE

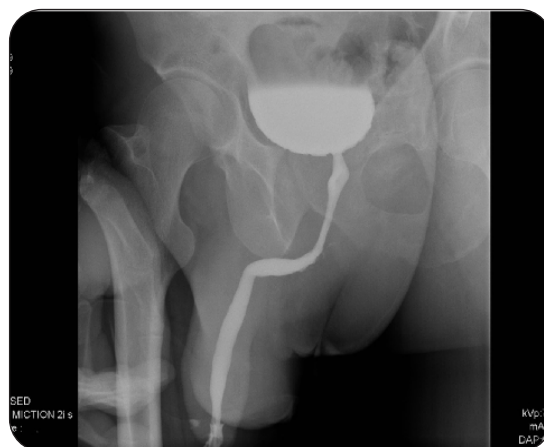Le remplissage vésical peut être obtenu soit par voie transurétrale (dans les suites d'une urétrographie rétrograde ou par cathétérisme), soit par voie sus-pubienne si un cathéter de cystostomie est déjà en place, soit encore par injection intraveineuse de produit de contraste (moins efficace en raison de la dilution). Il est important de retenir qu'en cas de sténose identifiée lors de l'urétrographie rétrograde, vu le risque traumatique, le sondage transurétral doit être envisagé avec prudence et réalisé à l'aide d'une fine sonde de 3 Charrières, si la vessie n'est pas suffisamment remplie au terme de la phase rétrograde.

La cystographie statique permet l'étude des manifestations indirectes d'un obstacle infravésical (irrégularité pariétale, diverticule) ainsi que du col vésical. Ce dernier élément est particulièrement intéressant dans la mise au point préopératoire des ruptures traumatiques de l'urètre, puisqu'un col ouvert en cystographie statique est corrélé à un taux élevé d'incontinence postopératoire, évalué à 53 % par Iselin et coll. (11).

3) URÉTROGRAPHIE PERMITIONNELLE

Les clichés permictionnels (Figure 6) augmentent la qualité de l'étude de l'urètre postérieur et du segment urétral situé en amont d'une sténose antérieure serrée. L'étendue et la localisation de celle-ci peuvent donc être mieux précisées. En pratique, les clichés mictionnels sont réalisés en position debout, avec orientation du bassin à 45° par rapport au détecteur. Le patient est invité à uriner dans un urinal. Il doit veiller à ne pas comprimer son urètre pénien contre le rebord de ce dernier, au risque de faire apparaître une pseudo-sténose lors des clichés. Lors de la miction, le col vésical s'ouvre largement et prend la forme d'un entonnoir. L'urètre prostatique s'élargit lui aussi, contrairement à l'aspect retrouvé en urétrographie rétrograde. Cela se traduit par un allongement du *veru mon-*

Figure 6. Urétrographie permictionnelle normale.



tanum. Le sphincter strié étant relâché, l'urètre membraneux est perméable et donc moins facilement localisable. L'urètre bulbaire proximal n'apparaît pas aussi conique que sur le cliché rétrograde. Enfin, l'urètre antérieur présente un calibre moindre qu'en urétrographie rétrograde, du fait de la plus faible pression intraluminaire. Le résidu post-mictionnel est estimé, en fin de procédure, par un dernier cliché antéropostérieur centré sur la vessie.

ASPECTS PATHOLOGIQUES ET VARIANTES ANATOMIQUES EN URÉTRCYSTOGRAPHIE

En cas de pathologie sténosante urétrale, l'urétrographie rétrograde et permictionnelle est associée à des aspects pathologiques variés (Figures 7 à 10).

En urétrographie, d'autres structures anatomiques peuvent être observées.

Les glandes de Cowper (Figure 11) sont localisées dans le plancher pelvien et leurs canaux évacuateurs s'abouchent dans l'urètre membraneux. Leur opacification en urétrographie traduit presque toujours la présence d'une sténose bulbaire en aval.

Les canaux prostatiques (Figure 12) peuvent être opacifiés même en l'absence de sténose d'aval, en particulier après résection endoscopique de prostate.

Les glandes périurétrales de Littre (Figure 13) sont essentiellement présentes dans la portion pénienne de l'urètre. Elles participent à la phase initiale de l'éjaculation ainsi qu'à la lubrification de la muqueuse urétrale. Elles sont souvent visualisées lors de phénomènes inflammatoires de l'urètre pénien tels qu'une urétrite.

Figure 7. Sténose urétrale pénienne secondaire à un lichen scléro-atrophique : aspect moniliforme du segment postérieur de l'urètre antérieur.

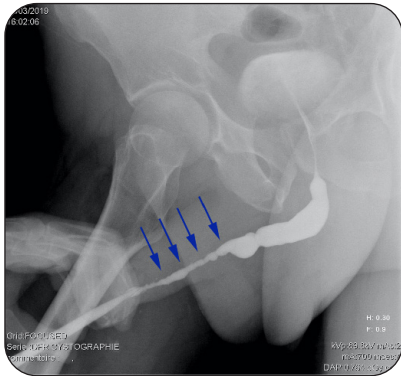


Figure 8. Sténose urétrale bulbaire courte cicatricielle et résultat après urétroplastie termino-terminale (B).

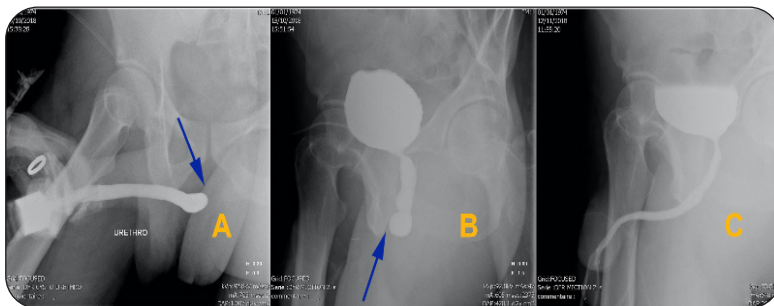
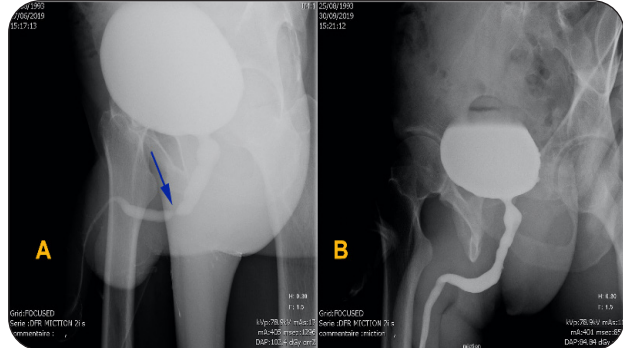


Figure 9. Rupture traumatique de l'urètre bulbaire proximal.
 A : cliché rétrograde;
 B : cliché permictionnel;
 C : résultat après urétroplastie.

Figure 10. Dilatation majeure de l'urètre pénien postérieur et bulbaire (siège d'une précédente greffe) en amont de sténoses péniennes distales multiples (flèches).

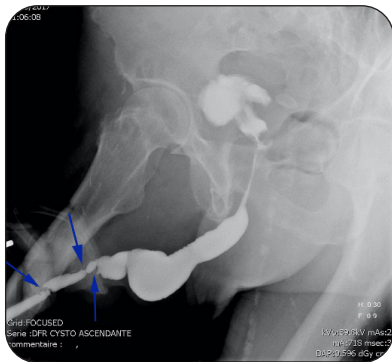


Figure 11. Glandes de Cowper.

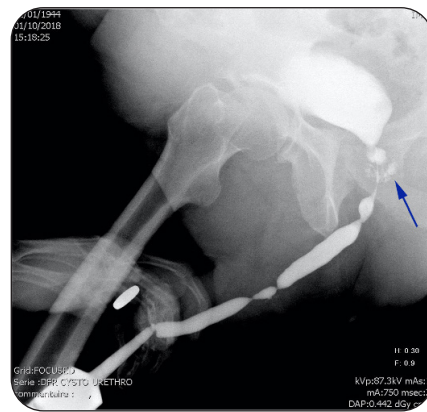


Figure 12. Canaux prostatiques.

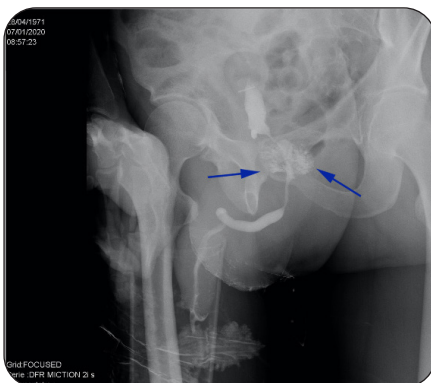
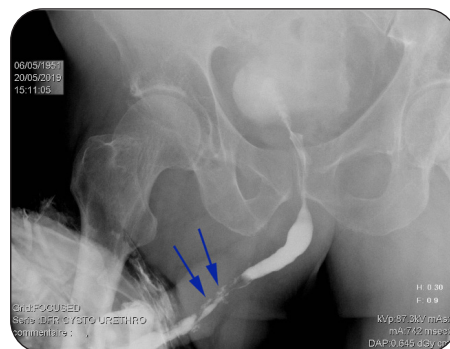


Figure 13. Glandes de Littre.



LIMITATIONS DE L'URÉTRCYSTOGRAPHIE

L'urétrcystographie comporte un certain nombre de limites en termes d'interprétation.

Lors d'une oblitération urétrale complète post-traumatique, la comparaison des clichés rétrograde et permictionnel doit permettre, en principe, d'estimer la distance entre les deux moignons urétraux. Il est, néanmoins, fréquent qu'en raison d'une relaxation incomplète du col lors de la phase permictionnelle, la limite proximale de l'oblitération soit difficile à localiser, avec un risque inhérent de surestimer la longueur du défaut. Une cystoscopie flexible antégrade, par voie sus-pubienne, peut alors être réalisée sous narcose en même temps qu'un cliché rétrograde et renseigner sur l'état du col, de l'urètre postérieur et de la limite proximale de l'obstacle (12). L'IRM, dans ces situations difficiles, peut être utile également (mise en évidence de trajets fistuleux, orientation de l'urètre, degré de fibrose, etc.) si elle est techniquement réalisable.

Ensuite, la longueur d'une sténose urétrale est pratiquement toujours sous-estimée en urétrcystographie. La principale raison est que, malgré une installation minutieuse, l'incidence ne déroule pas complètement le trajet d'intérêt. De plus, il n'est pas rare d'observer une dilatation du calibre urétral en amont de la sténose, ce qui peut rendre difficile l'étude de l'extrémité proximale de la sténose par superposition d'image.

Enfin, l'urétrcystographie ne permet pas l'évaluation du tissu périurétral, et notamment de la spongiofibrose qui entoure, à un degré variable, toute sténose urétrale antérieure. Elle trouve son origine dans la mise à nu du corps spongieux suite à une blessure de l'épithélium urétral, créant un état inflammatoire local, accru par le passage de l'urine lors de la miction et aboutissant à une cicatrisation fibreuse. L'importance de la spongiofibrose est déterminante dans la gestion pré- et peropératoire d'une sténose urétrale. D'une part, elle altère la qualité des tissus receveurs d'une éventuelle greffe d'agrandissement. D'autre part, elle s'étend souvent au-delà des limites du rétrécissement urétral *sensu stricto*, obligeant parfois l'urologue à modifier sa technique d'urétroplastie, d'une anastomose termino-terminale vers une plastie d'agrandissement. Pour cette raison, au niveau pénien, l'échographie préopératoire peut avoir un intérêt dans la planification d'une urétroplastie, en évaluant l'importance de la spongiofibrose.

CONCLUSION

L'urétrcystographie est donc importante dans la mise au point préopératoire d'une sténose urétrale, en particulier lorsqu'une chirurgie ouverte est envisagée. La connaissance de l'anatomie de l'urètre et de ses annexes ainsi que les modalités de réalisation d'un tel examen sont des prérequis indispensables à son interprétation, au risque de sur- ou sous-diagnostiquer une pathologie urétrale sténosante. L'urétrcystographie oriente grandement l'urologue dans le choix de sa technique chirurgicale bien que des facteurs peropératoires, en particulier la spongiofibrose, puissent l'inciter à changer celle-ci en cours d'intervention. Les aspects thérapeutiques seront envisagés dans un prochain article (13).

BIBLIOGRAPHIE

1. Anger JT, Santucci R, Grossberg AL, Saigal CSI. The morbidity of urethral stricture disease among male medicare beneficiaries. *BMC Urol* 2010;**10**:3.
2. Latini JM, McAninch JW, Brandes SB, et al. SIU/ICUD consultation on urethral strictures: epidemiology, etiology, anatomy, and nomenclature of urethral stenoses, strictures, and pelvic fracture urethral disruption injuries. *Urology* 2014;**83**:S1-7.
3. Palminteri E, Berdondini E, Verze P, et al. Contemporary urethral stricture characteristics in the developed world. *Urology* 2013;**81**:191-6.
4. Lumen N, Hoebcke P, Willemsen P, et al. Etiology of urethral stricture disease in the 21st Century. *J Urol* 2009;**182**:983-7.
5. Boillot B, Bastien L, Beydoun S. Traitement chirurgical des sténoses de l'urètre masculin. *EMC Urologie* 2016;**9**:1-27.
6. Fall B, Sow Y, Mansouri I, et al. Etiology and current clinical characteristics of male urethral stricture disease : experience from a public teaching hospital in Senegal. *Int Urol Nephrol* 2011;**43**:969-74.
7. Verla W, Oosterlinck W, Spinoit AF, Waterloos M. A comprehensive review emphasizing anatomy, etiology, diagnosis, and treatment of male urethral stricture disease. *Biomed Res Int* 2019;**1**:1-20.
8. Angermeier KW, Rourke KF, Dubey D, et al. SIU/ICUD consultation on urethral strictures: evaluation and follow-up. *Urology* 2014;**83**:S8-17.
9. Maciejewski C, Rourke K. Imaging of urethral disease. *Transl Androl Urol* 2015;**4**:2-9.
10. Mahmud SM, El KS, Rana AM, Zaidi Z. Is ascending urethrogram mandatory for all urethral strictures? *J Pak Med Assoc* 2008;**58**:429-31.
11. Iselin CE, Webster GD. The significance of the open bladder neck associated with pelvic fracture urethral distraction defects. *J Urol* 1999;**162**:347-51.
12. Hosseini SJ, Kaviani A, Jabbari M, et al. Diagnostic application of flexible cystoscope in pelvic fracture urethral distraction defects. *Urol J* 2006;**3**:204-7.
13. Sohngen F, Sempels M, Bonnet P, et al. Comment je traite ... une sténose de l'urètre masculin. *Rev Med Liege* 2020;**75**: sous presse.

Les demandes de tirés à part doivent être adressées au Dr F. Sohngen, Service d'Urologie, CHU Liège, Belgique.
Email : fsohngen@chuliege.be