

RECOMMANDATIONS DANS LE DIAGNOSTIC ET LA PRISE EN CHARGE DE LA SYNCOPÉ SUR HYPOTENSION ORTHOSTATIQUE

ANTOLE N (1), SCHEEN AJ (2), ANCIÓN A (1), MARECHAL P (1), LANCELLOTTI P (1)

RÉSUMÉ : Les syncopes sont un motif fréquent d'admission aux urgences ou de consultation. Le mécanisme physiopathologique commun est une chute de la pression artérielle systémique conduisant à une hypoperfusion cérébrale, et, *in fine*, à une perte de connaissance. Les causes sont multiples, avec une gravité variable, classées en trois grands types : les syncopes réflexes, les syncopes dues à une hypotension orthostatique et les syncopes d'origine cardiaque. Parmi celles-ci, l'hypotension orthostatique peut être facilement dépistée, notamment via la réalisation d'un test d'orthostatisme, qui est recommandé face à toute syncope. Des mesures simples permettent de réduire la récurrence de ce type de syncope, même si, parfois, le recours à des traitements médicamenteux est nécessaire. Dans cet article, nous résumons les caractéristiques cliniques, les méthodes diagnostiques et la prise en charge recommandées récemment par la Société Européenne de Cardiologie.

MOTS-CLÉS : *Syncope - Hypotension orthostatique - Perte de connaissance totale*

RECOMMENDATIONS IN THE DIAGNOSIS AND MANAGEMENT OF SYNCOPÉ DUE TO ORTHOSTATIC HYPOTENSION

SUMMARY : Syncope is a frequent reason for admission to emergency department or consultations. The common pathophysiological mechanism is a drop in systemic blood pressure leading to cerebral hypoperfusion, and ultimately to total loss of consciousness. The causes are multiple, with varying degrees of severity, classified into three main types : reflex syncope, syncope due to orthostatic hypotension and cardiac syncope. Among these, orthostatic hypotension can be easily detected, particularly by performing an orthostatic challenge with active standing, which is recommended in the presence of any syncope. Simple measures can reduce the recurrence of this type of syncope, even if sometimes drug treatments are necessary. In this article, we will detail the characteristics, diagnostic methods and therapies recommended by the latest guidelines of the European Society of Cardiology.

KEYWORDS : *Syncope - Orthostatic hypotension - Total loss of consciousness*

INTRODUCTION

La syncope est définie comme une perte de connaissance transitoire, due à une hypoperfusion cérébrale, caractérisée par un début rapide, une durée courte et une récupération complète spontanée (1). On distingue trois grands types de syncopes : les syncopes réflexes, les syncopes dues à une hypotension orthostatique et les syncopes d'origine cardiaque (Figure 1). Dans cet article, nous nous intéressons plus spécifiquement aux syncopes liées à une hypotension orthostatique, en décrivant les caractéristiques cliniques, les méthodes diagnostiques et la prise en charge recommandées récemment par la Société Européenne de Cardiologie. Cet article complète deux autres publications consacrées à l'hypotension orthostatique parues dans la revue en 2013 (2, 3). Il offre l'avantage de préciser le niveau de recommandation (I, II, III) et le niveau de preuve (A, B, C).

ÉPIDÉMIOLOGIE

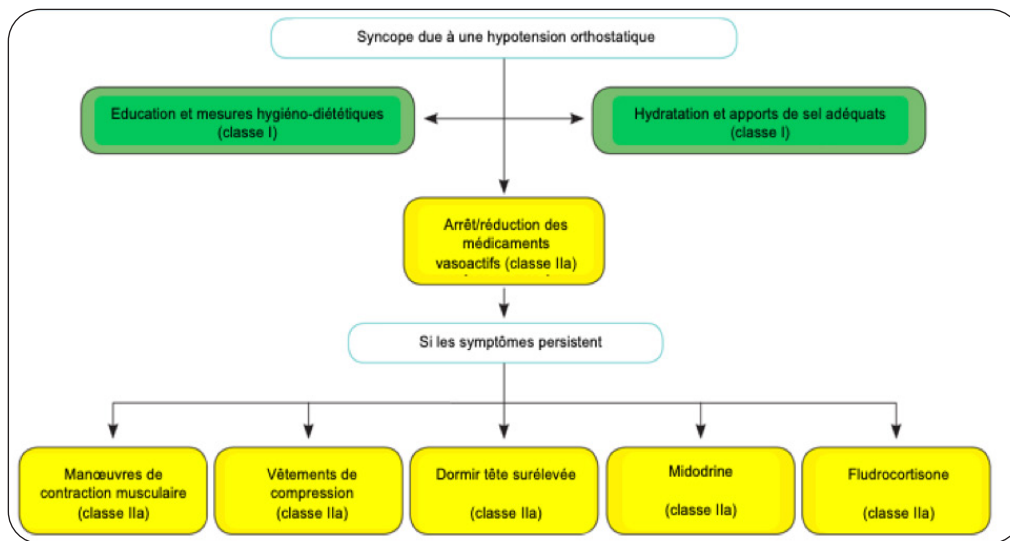
L'hypotension orthostatique touche 7 % de la population générale et 16 % des patients de plus de 65 ans. Sa prévalence augmente non seulement avec l'âge, mais aussi avec l'institutionnalisation, les traitements antihypertenseurs et la polypathologie. L'hypotension orthostatique (découverte par dépistage), avec ou sans symptôme(s) d'accompagnement, est un facteur de risque de morbidité et de mortalité cardiovasculaire et globale. Les patients sont à risque de chutes, d'infarctus du myocarde et d'accident vasculaire cérébral. Elle a des conséquences économiques et sociales importantes (coût des hospitalisations, de la prise en charge et de l'institutionnalisation).

PHYSIOPATHOLOGIE

Chez le sujet normal, le passage en position debout entraîne un stockage du sang circulant dans les systèmes veineux splanchniques et des membres inférieurs (700 ml). Il en résulte une activation du baroréflexe, une activation sympathique et une diminution du tonus parasympathique : le retour veineux, la fréquence cardiaque, les résistances vasculaires périphériques augmentent, rétablissant le débit cardiaque et la pression artérielle.

(1) Service de Cardiologie, CHU Liège, Belgique.

(2) Service de Diabétologie, Nutrition et Maladies métaboliques, CHU Liège, Belgique.

Figure 1. Prise en charge de l'hypotension orthostatique.

Un dysfonctionnement de cet arc réflexe est susceptible d'entraîner de l'hypotension orthostatique.

MANIFESTATIONS CLINIQUES

L'hypotension orthostatique se manifeste par des vertiges, des troubles visuels, une sensation de faiblesse, voire un malaise accompagné d'une chute avec perte de connaissance (syncopé). Les syncopes secondaires à une hypotension orthostatique surviennent durant ou après le passage en position debout, en cas de station debout prolongée, en cas de station debout après un exercice physique, en période postprandiale, lors d'un changement de posologie de traitement hypotenseur, ou en présence d'une dysautonomie (dans le cadre de l'hypotension orthostatique neurogène). L'interrogatoire est souvent évocateur. Néanmoins, les recommandations récentes de la Société Européenne de Cardiologie rappellent que les chutes inexplicables de l'adulte doivent être considérées comme des syncopes. Il est recommandé de rechercher une hypotension orthostatique en cas de syncopé chez les patients hypertendus traités (inhibiteurs du système rénine-angiotensine, diurétiques, bêtabloquants), les personnes âgées de plus de 65 ans, les patients diabétiques, insuffisants rénaux ou avec une maladie de Parkinson (ou autres dysautonomies primaires), les sujets avec troubles cognitifs, les patients dénutris, déshydratés ou anémiques. Notons que l'hypotension peut être exacerbée par une rétention veineuse lors de l'exercice,

après les repas, ou après un décubitus dorsal prolongé (1, 4).

Les syncopes réflexes peuvent également survenir en cas de station debout prolongée, mais généralement avec un stress émotionnel déclenchant associé (douleur, vue/odeur/bruit désagréable, endroits bondés); elles sont généralement précédées de prodromes liés à une activation autonome (pâleur, sudations, nausées/vomissements). Elles surviennent plutôt durant les repas qu'en postprandial.

Les syncopes cardiaques doivent être évoquées en cas de survenue durant l'effort ou en décubitus dorsal. Elles sont parfois précédées de palpitations et sont, dans certains cas, associées à une histoire familiale de mort subite précoce, à des cardiopathies ou des anomalies électrocardiographiques.

DÉFINITION

L'hypotension orthostatique se définit comme une diminution de la pression artérielle systolique d'au moins 20 mmHg et/ou de la pression artérielle diastolique d'au moins 10 mmHg ou une chute de la pression artérielle systolique en-dessous de 90 mmHg survenant dans les 3 minutes suivant un passage en position debout. En cas de perte de connaissance brève ou de symptômes pré-syncopaux associés, l'hypotension orthostatique caractérise l'étiologie de la syncopé (classe I, niveau d'évidence C) (Tableau I) (1, 5-7). En l'absence de ces critères, une hypotension orthostatique devrait

Tableau I. Classification des syncopes

Syncope réflexe (à médiation neuronale)	Syncope due à une hypotension orthostatique	Syncope d'origine cardiaque
VASOVAGALE	<i>Notez que l'hypotension peut être exacerbée par une rétention veineuse durant l'exercice, après les repas (hypotension postprandiale), et après un repos prolongé au lit (déconditionnement).</i>	ARYTHMIE
Syncope vasovagale orthostatique : station debout, moins fréquemment en position assise		<u>Bradycardie</u> Dysfonction sinusale (incluant le syndrome bradycardie/tachycardie)
Emotionnelle : peur, douleur (somatique ou viscérale), instrumentation, phobie du sang	HYPOTENSION ORTHOSTATIQUE INDUITE PAR LES MÉDICAMENTS (CAUSE LA PLUS FRÉQUENTE D'HYPOTENSION ORTHOSTATIQUE)	Maladie du système de conduction auriculoventriculaire
SITUATIONNELLE	Par exemple : vasodilatateurs, diurétiques, phénothiazine, anti-dépresseurs	<u>Tachycardie</u>
Miction	HYPOVOLÉMIE	Supraventriculaire
Stimulation gastro-intestinale (déglutition, défécation)	Hémorragie, diarrhée, vomissements, etc.	Ventriculaire
Toux, éternuement	DYSAUTONOMIE PRIMAIRE (HYPOTENSION ORTHOSTATIQUE NEUROGÉNIQUE)	CARDIOPATHIE STRUCTURELLE
Après un exercice physique	Dysautonomie pure, atrophie multisystémique, maladie de Parkinson, démence à corps de Lewy	Sténose aortique, ischémie/infarctus myocardique aigu, cardiomyopathie hypertrophique, masses cardiaques (myxome, tumeurs, etc.), maladie péricardique/tamponnade, anomalies congénitales des artères coronaires, dysfonction prothèse valvulaire
Autres (exemple rire, jouer des cuivres,...)	DYSAUTONOMIE SECONDAIRE (HYPOTENSION ORTHOSTATIQUE NEUROGÉNIQUE)	
SYNDROME DU SINUS CAROTIDIEN	Diabète, amyloïdose, lésions de la moelle épinière, neuropathie autonome auto-immune, neuropathie autonome paranéoplasique, insuffisance rénale	ORIGINE CARDIO-PULMONAIRE ET DES GROS VAISSEAUX
FORMES NON CLASSIQUES		Embolie pulmonaire, dissection aortique aiguë, hypertension pulmonaire
Sans prodrome et/ou sans facteur favorisante apparent et/ou présentation atypique		

être considérée comme cause plausible de la syncope en cas de présence de caractéristiques évocatrices d'une hypotension orthostatique et d'absence de caractéristique suggérant une origine cardiaque (classe IIa, niveau d'évidence C).

DIAGNOSTIC

La recherche de l'hypotension orthostatique doit se faire après un repos d'au moins 5 minutes en position couchée, au calme. Le patient se lève, la pression artérielle et la fréquence cardiaque sont mesurées à une et trois minutes. Le diagnostic est retenu si la baisse tensionnelle est enregistrée dans les 3 minutes. L'absence d'accélération réflexe de la fréquence cardiaque parle en faveur d'une atteinte du système nerveux autonome central ou périphérique, alors qu'une accélération exagérée (> 10 pulsations/minute) évoque plutôt l'existence d'une déshydratation/hypovolémie. Notons que ces variations peuvent aussi être évaluées pendant le Valsalva et la respiration profonde en cas de suspicion d'hypotension

orthostatique neurogène (classe IIa, niveau d'évidence B). Lors de la manœuvre de Valsalva, l'absence d'élévation de la pression artérielle et de la fréquence cardiaque est aussi pathognomonique d'une hypotension orthostatique neurogène (1, 8-10). A la respiration profonde, physiologiquement, on observe une élévation de la fréquence cardiaque à l'inspiration et une diminution à l'expiration, avec une variabilité dépassant 10 battements par minute chez les adultes sains de plus de 50 ans. Une abolition ou réduction de cette variabilité suggère fortement une dysfonction parasympathique (1, 11, 12). Ce type d'anomalie est fréquemment rencontré dans la neuropathie autonome cardiaque liée au diabète (13). Il faut toutefois se souvenir que la sensibilité du baroréflexe est atténuée chez la personne âgée, ce qui peut expliquer l'absence d'accélération appropriée de la fréquence cardiaque dans certains cas. En cas de suspicion d'hypotension orthostatique mais d'épreuve négative, il est recommandé de répéter cette recherche à des jours et/ou des horaires différents. L'hypotension orthostatique est souvent plus sévère au petit matin. Notons qu'il est parfois nécessaire d'utiliser des méthodes de mesure continue, battement par

battement, de la pression artérielle (14), étant donné une chute initiale parfois rapide de cette dernière durant l'orthostatisme, qui peut ne pas être identifiée par la mesure au sphygmomètre, en particulier automatique (programmé pour répéter et confirmer ses mesures quand elles sont discordantes) (1-5, 15, 16).

EXAMENS COMPLÉMENTAIRES

Les examens complémentaires sont utiles pour rechercher la cause de l'hypotension orthostatique et en cas de résistance au traitement, ou lors de la suspicion d'une atteinte neurogène.

Un tilt-test devrait être considéré chez les patients suspects de syncope réflexe, d'hypotension orthostatique, de pseudo-syncope psychogène et de syndrome de tachycardie posturale orthostatique (classe IIa, niveau d'évidence B). Le diagnostic devrait être considéré comme plausible si le tilt test reproduit les symptômes correspondant aux caractéristiques de ces différentes pathologies (classe IIa, niveau d'évidence B) (1, 4, 5, 17). Le tilt test peut être envisagé pour éduquer les patients à reconnaître leurs symptômes et pour apprendre les manœuvres physiques permettant d'atténuer la survenue des symptômes (classe IIb, niveau d'évidence B) (1, 8).

D'autres tests évaluant la fonction autonome (test à la pression froide, test d'agrippement soutenu et calcul mental) peuvent être envisagés, avec peu d'évidence toutefois concernant leur utilité (classe IIb, niveau d'évidence C) (1, 18).

La réalisation d'un Holter de pression artérielle ambulatoire de 24h (MAPA pour Mesure Ambulatoire de Pression Artérielle) est recommandée à la recherche d'une hypertension artérielle nocturne chez les patients présentant une dysautonomie (classe I, niveau d'évidence B) (1, 9). Cet examen devrait être considéré pour détecter et suivre le degré d'hypotension orthostatique et d'hypertension artérielle de décubitus dans la vie quotidienne des patients avec dysautonomie (classe IIa, niveau d'évidence C) (1, 19). Un Holter de pression artérielle ambulatoire de 24h (MAPA) et des autocontrôles tensionnels au domicile peuvent être envisagés pour détecter si la pression artérielle est anormalement basse durant les épisodes suggestifs d'intolérance orthostatique (classe IIb, niveau d'évidence C). Il est, par ailleurs, utile de référer le patient aux neurologues afin d'évaluer plus précisément la fonction autonome.

PRISE EN CHARGE

Le but du traitement de l'hypotension orthostatique n'est pas d'atteindre une pression cible, mais plutôt de diminuer les symptômes et d'éviter les chutes et les syncopes (**Tableau II**). La prise en charge de l'hypotension orthostatique nécessite donc d'abord de sensibiliser les patients aux risques potentiels de certains facteurs favorisants (changement brusque de posture) ou causals (traitements médicamenteux), tout en conseillant, au cas par cas, une adaptation thérapeutique, une augmentation des apports en sel (10 g par jour) et de liquide (2 à 3 litres par jour) ou le port de bas de contention (1, 20). Quand l'hypotension orthostatique est liée au traitement, celui-ci doit être révisé : arrêt, modification de dose, changement d'horaire de prise (1, 21). Les manœuvres de contraction musculaire isométrique, comme se croiser les jambes ou presser ses mains l'une contre l'autre, devraient être encouragées en cas de survenue de prodromes (1, 8, 22). La rétention veineuse déclive peut être traitée par des contentions abdominales ou des bas de contention (1, 4, 23). Il devrait être envisagé de dormir la tête surélevée de 10 degrés afin de prévenir la polyurie nocturne (réduisant le volume circulant), de maintenir une distribution plus favorable des liquides dans l'organisme et d'améliorer l'éventuelle hypertension artérielle nocturne de décubitus (1, 13, 24). Un traitement médicamenteux à base de midodrine (Gutron®, non commercialisé en Belgique) (alpha-agoniste, utilisé à la posologie de 2,5 à 10 mg 3x/j) (1,25) ou de fludrocortisone (minéralocorticoïde qui stimule la rétention rénale de sodium et

Tableau II. Traitement de l'hypotension orthostatique : recommandations

Recommandations	Classe	Niveau d'évidence
Education et mesures hygiéno-diététiques	I	C
Hydratation et apport de sel adéquats	I	C
Arrêt/réduction des médicaments vasoactifs	IIa	B
Manœuvres de contraction musculaire isométrique	IIa	C
Contention abdominale ou bas de contention	IIa	B
Dormir la tête surélevée de 10°	IIa	C
Midodrine	IIa	C
Fludrocortisone	IIa	C

provoque donc une expansion volumique, utilisé à la posologie de 0,1 à 0,3 mg 1x/j) devrait être envisagé chez certains patients en association au traitement de première ligne (1, 24) (Figure 1). Dans les formes neurogènes, la midodrine et la fludrocortisone sont souvent recommandées. Les traitements supplémentaires et moins fréquemment utilisés, seuls ou en association, incluent la desmopressine chez les patients atteints de polyurie nocturne, l'octréotide (octapeptide analogue à la somatostatine qui augmente le retour veineux en mobilisant le sang de la circulation splanchnique) dans l'hypotension post-prandiale, l'érythropoïétine dans l'anémie, la pyridostigmine (Mestinson®), l'utilisation de cannes de marche, de petits repas fréquents ainsi que l'exercice judicieux des muscles de la jambe et de l'abdomen, surtout la natation. Leur efficacité est moins établie.

CONCLUSION

L'hypotension orthostatique est une cause fréquente de syncope, facile à objectiver, d'où la nécessité de réaliser un test d'orthostatisme chez tout patient à risque admis pour syncope. Le traitement consiste essentiellement à rassurer le patient, lui expliquer le diagnostic et le risque de récurrence, avec indication d'éviction des circonstances favorisant, associé à une hydratation et une consommation adéquate de sel.

BIBLIOGRAPHIE

- Brignole M, Moya A, de Lange FJ, et al. 2018 ESC Guidelines for the diagnosis and management of syncope. *Eur Heart J* 2018;**39**:1883-948.
- Tyberghein M, Philips JC, Krzesinski JM, Scheen AJ. L'hypotension orthostatique: 1ère partie: définition, symptomatologie, évaluation et physiopathologie. *Rev Med Liege* 2013;**68**:65-73.
- Tyberghein M, Philips JC, Krzesinski JM, Scheen AJ. L'hypotension orthostatique: 2ème partie. Epidémiologie, complications et traitements. *Rev Med Liege* 2013;**68**:163-70.
- Freeman R, Wieling W, Axelrod FB, et al. Consensus statement on the definition of orthostatic hypotension, neurally mediated syncope and the postural tachycardia syndrome. *Clin Auton Res* 2011;**21**:69-72.
- Naschitz JE, Rosner I. - Orthostatic hypotension: framework of the syndrome. *Postgrad Med J* 2007;**83**:568-74.
- Podoleanu C, Maggi R, Brignole M, et al. Lower limb and abdominal compression bandages prevent progressive orthostatic hypotension in elderly persons: a randomized single-blind controlled study. *J Am Coll Cardiol* 2006;**48**:1425-32.
- Gibbons CH, Freeman R. Delayed orthostatic hypotension: a frequent cause of orthostatic intolerance. *Neurology* 2006;**67**:28-32.
- Smit AA, Halliwill JR, Low PA, et al. Pathophysiological basis of orthostatic hypotension in autonomic failure. *J Physiol* 1999;**519**:1-10.
- Ricci F, De Caterina R, Fedorowski A. Orthostatic hypotension: epidemiology, prognosis, and treatment. *J Am Coll Cardiol* 2015;**66**:848-60.
- Kenny RA, Ingram A, Bayliss J, Sutton R. Head-up tilt: a useful test for investigating unexplained syncope. *Lancet* 1986;**1**:1352-5.
- van Dijk N, Quartieri F, Blanc JJ, et al. Effectiveness of physical counterpressure maneuvers in preventing vasovagal syncope: the Physical Counterpressure Manoeuvres Trial (PC-Trial). *J Am Coll Cardiol* 2006;**48**:1652-7.
- Kaufmann H, Norcliffe-Kaufmann L, Palma JA. Baroreflex dysfunction. *N Engl J Med* 2020;**382**:163-178.
- Philips JC, Marchand M, Scheen AJ. La neuropathie autonome cardiaque diabétique. *Rev Med Liege* 2005;**60**:498-504.
- Scheen AJ, Geronoz I, Marchand M. Le Finapres, une technique performante pour évaluer l'hypotension orthostatique, la neuropathie autonome et la syncope vaso-vagale. *Rev Med Liege* 2001;**56**:577-82.
- Fanciulli A, Strano S, Ndayisaba JP, et al. Detecting nocturnal hypertension in Parkinson's disease and multiple system atrophy: proposal of a decision-support algorithm. *J Neurol* 2014;**261**:1291-9.
- Jones PK, Gibbons CH. The role of autonomic testing in syncope. *Auton Neurosci* 2014;**184**:40-5.
- Bonuccelli U, Lucetti C, Del Dotto P, et al. Orthostatic hypotension in de novo Parkinson disease. *Arch Neurol* 2003;**60**:1400-4.
- Stephenson J. Chapter 7. Anoxic seizures or syncope. In: *Fits and faints*. Oxford: Blackwell Scientific Publications, 1990, 41-57.
- Norcliffe-Kaufmann L, Kaufmann H. Is ambulatory blood pressure monitoring useful in patients with chronic autonomic failure? *Clin Auton Res* 2014;**24**:189-92.
- Claydon VE, Hainsworth R. Salt supplementation improves orthostatic cerebral and peripheral vascular control in patients with syncope. *Hypertension* 2004;**43**:809-13.
- Zia A, Kamaruzzaman SB, Tan MP. Blood pressure lowering therapy in older people: does it really cause postural hypotension or falls? *Postgrad Med* 2015;**127**:186-93.
- van Lieshout JJ, ten Harkel AD, Wieling W. Physical manoeuvres for combating orthostatic dizziness in autonomic failure. *Lancet* 1992;**339**:897-98.
- Smit AA, Wieling W, Fujimura J, et al. Use of lower abdominal compression to combat orthostatic hypotension in patients with autonomic dysfunction. *Clin Auton Res* 2004;**14**:167-75.
- Ten Harkel AD, Van Lieshout JJ, Wieling W. Treatment of orthostatic hypotension with sleeping in the head-up tilt position, alone and in combination with fludrocortisone. *J Intern Med* 1992;**232**:139-45.
- Low PA, Gilden JL, Freeman R, et al. Efficacy of midodrine vs placebo in neurogenic orthostatic hypotension. A randomized, double-blind multicenter study. Midodrine Study Group. *JAMA* 1997;**277**:1046-51.

Les demandes de tirés à part doivent être adressées au Pr P. Lancellotti, Service de Cardiologie, CHU Liège, Belgique.
Email : plancellotti@chuliege.be