

# COMMENT J'EXPLORE ...

## l'atteinte fonctionnelle cutanée d'une sclérodémie

T. HERMANNNS-LÉ (1), C. PIÉRARD-FRANCHIMONT (2, 3), G.E. PIÉRARD (4, 5), B. ANDRÉ (6), C. DE ROOVER (7),  
L. RENWART (7), P. DELVENNE (8)

**RÉSUMÉ :** Le terme sclérodémie recouvre des présentations cliniques distinctes qui ont pour point commun une sclérose touchant très souvent la peau. L'atteinte cutanée peut être isolée dans la morphee ou faire partie d'une symptomatologie systémique dans la sclérose systémique. Des évaluations fonctionnelles objectives et non invasives sont utiles afin de mieux apprécier tant la sévérité et l'évolution de la maladie, que l'effet des traitements. A ce titre, les mesures *in vivo* des propriétés mécaniques de la peau sont très informatives.

**MOTS-CLÉS :** Peau - Derme - Sclérose - Sclérodémie - Morphee - Propriétés biomécaniques

### INTRODUCTION

La morphee est un type particulier de sclérodémie localisée à la peau. Il s'agit d'une affection inflammatoire caractérisée par un épaissement et une densification dermo-hypodermique s'étendant parfois aux tissus sous-jacents (1). Cette situation est due à un dépôt excessif et compact de collagène. En revanche, la sclérose systémique (ScS) est une pathologie auto-immune du tissu conjonctif atteignant de nombreux organes incluant très souvent la peau. Une anamnèse bien conduite et l'examen clinique contribuent à établir la distinction entre ces deux catégories de sclérodémie.

Les mesures des propriétés visco-élastiques de la peau permettent de quantifier cette fonction primordiale du revêtement cutané (2). Ces explorations permettent de suivre l'évolution d'une sclérodémie, au même titre que les épreuves fonctionnelles respiratoires ou la manométrie œsophagienne. Ces méthodes permettent également de quantifier l'efficacité d'un traitement dans cette affection.

(1) Maître de Conférence, Consultant Expert Clinique,  
(2) Chargé de Cours Adjoint, Chef de Laboratoire,  
(8) Professeur, Chef de Service ff, Unilab Liège, Service de Dermatopathologie, CHU de Liège.

(3) Chef de Service, CHR hutois, Service de Dermatologie, Huy.

(4) Professeur Invité, Université de Liège, Laboratoire LABIC.

(5) Professeur Honoraire, Université de Franche-Comté, Hôpital Saint-Jacques, Besançon, France.

(6) Chef de Clinique, Service de Rhumatologie, CHU de Liège.

(7) Assistant Clinique, Service de Chirurgie Plastique, CHU de Liège.

### HOW I EXPLORE...

#### THE SKIN FUNCTIONAL INVOLVEMENT IN SCLERODERMA

**SUMMARY :** Scleroderma refers to distinct clinical presentations sharing in common a sclerotic process most often clinically obvious on the skin. The involvement possibly affects the skin alone in morphea or in combination with internal lesions in systemic sclerosis. Some objective and non-invasive functional assessments are useful for better appreciating the severity and evolution of the disease, as well as to monitor the therapeutic efficacy. In this endeavour, *in vivo* measurements of the skin mechanical properties are unsurprisingly informative.

**KEYWORDS :** Skin - Dermis - Sclerosis - Scleroderma - Morphea - Biomechanical properties

### SPECTRE CLINIQUE DES MORPHEES

La morphee touche principalement la population caucasienne, tant les adultes, pour la plupart féminins, que les enfants. La morphee est cliniquement subdivisée en plusieurs entités (3).

La morphee en plaques est la forme la plus fréquente chez les adultes. Les patients présentent habituellement une ou plusieurs plages inflammatoires ou scléreuses sur le tronc. Pendant la phase initiale de la maladie, les lésions sont érythémateuses ou violines et discrètement surélevées (fig. 1). La sclérose s'installe au centre alors que le bord reste inflammatoire et violacé. Au stade ultérieur, la peau prend un aspect atrophique, avec ou sans trouble de pigmentation. La plaque de morphee est alors glabre et anhidrotique. L'atteinte peut être superficielle ou profonde, siégeant dans le derme et s'étendant occasionnellement dans l'hypoderme, le fascia et l'os.

La morphee linéaire est plus fréquente chez l'enfant. Souvent, elle est caractérisée par une induration des tissus sous-cutanés, ce qui accroît la morbidité. La morphee linéaire est habituellement solitaire et unilatérale. Elle se présente «en coup de sabre», ou conduit à une atrophie hémifaciale progressive (syndrome de Parry-Romberg) ou plus rarement au niveau des extrémités. La neuro-imagerie est souvent perturbée chez ces patients (4).

La morphee panscléreuse est une forme grave de morphee, au cours de laquelle la pathologie s'étend profondément sous la peau, parfois même jusqu'à l'os. Une atrophie musculaire et des contractures articulaires sont présentes,

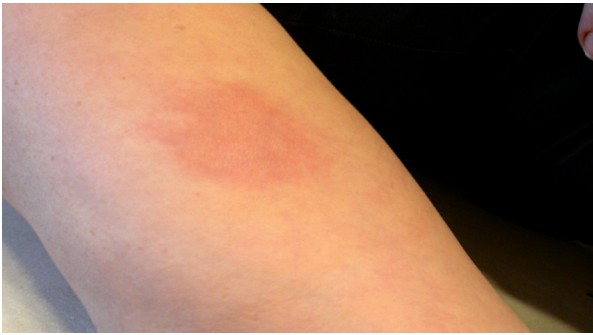

Figure 1. Morphee au niveau d'un avant-bras.

ainsi que des ulcères cutanés. Ces derniers ont un risque d'apparition d'un carcinome spinocellulaire.

La morphee dite généralisée représente 7 à 9% de l'ensemble des morphee. Elle est définie par la présence d'au moins quatre plaques de morphee de plus de 3 cm de diamètre et/ou de plaques localisées sur au moins deux territoires cutanés. Elle se présente souvent de manière symétrique. Contrairement à la sclérose systémique (ScS), le visage et les mains sont typiquement épargnés par la morphee généralisée.

La morphee mixte touche environ 15% des patients atteints de morphee. Elle est constituée de l'association d'au moins deux des formes décrites ci-dessus.

Les morphee plus rares sont la forme bulleuse et la forme en gouttes.

Des symptômes systémiques incluant des arthralgies, des myalgies et une asthénie peuvent survenir en association avec une morphee, et plus particulièrement dans la forme généralisée. Des troubles neurologiques sont plus fréquents chez les enfants atteints d'une morphee «en coup de sabre» et chez les adultes présentant la morphee atrophique hémifaciale progressive (4). Contrairement à la ScS, la morphee ne s'accompagne pas de troubles vasculaires majeurs ni de manifestations viscérales.

Des anomalies biologiques telles qu'une éosinophilie et une hyper-gammaglobulinémie polyclonale peuvent survenir dans le contexte d'une morphee. Des anticorps antinucléaires positifs (anti-ADNsb, anti-histones, RF, anti-topoisomérase II alpha) sont présents chez 20 à 80% de ces patients qui ont souvent des antécédents familiaux de diverses maladies auto-immunes.

## SPECTRE CLINIQUE DE LA SCLÉROSE SYSTÉMIQUE

La ScS est une maladie systémique sclérosante qui comporte principalement une forme cutanée limitée et une forme diffuse. Un troisième groupe, rare, est la ScS «sine scleroderma», dans laquelle seule une atteinte d'organes internes est évidente, sans lésions cutanées cliniquement décelées. Un passage de la morphee à la ScS est possible dans 1 à 6 % des cas. En outre, la ScS peut faire partie d'un syndrome de chevauchement avec d'autres maladies auto-immunes du tissu conjonctif.

Les manifestations cutanées de la ScS consistent en une induration symétrique de la peau des doigts ou du visage. C'est ainsi qu'une sclérodactylie, un phénomène de Raynaud et des modifications des capillaires du lit unguéal révélées par capillaroscopie sont des caractéristiques primordiales d'une ScS. L'induration cutanée s'étend progressivement et peut se généraliser. De plus, des télangiectasies, des signes de la maladie de Raynaud ainsi que des ulcères digitaux consécutifs à la vasculopathie de Raynaud, à une calcinose cutanée ou à un trauma, et des modifications de la pigmentation peuvent se développer. Les atteintes d'organes internes sont principalement de nature gastro-intestinale, cardiaque, pulmonaire, articulaire et/ou rénale (5).

La forme cutanée limitée de la ScS se caractérise par une sclérodactylie symétrique et, parfois, d'une induration du visage et du cou. Ces patients peuvent manifester des signes de maladie de Raynaud et des anomalies capillaroscopiques du lit de l'ongle. Une autre forme limitée de la ScS est représentée par le syndrome CREST, acronyme de calcinose cutanée, maladie de Raynaud, dyskinésie œsophagienne, sclérodactylie et télangiectasies. En présence d'un phénomène de Raynaud, une capillaroscopie est utile pour détecter précocement les modifications microvasculaires d'une ScS (6). Les contractures articulaires, principalement au niveau des doigts, sont responsables d'une limitation de mobilité au cours de la ScS cutanée diffuse. Dans ce cas, il existe un risque statistiquement accru de développer des atteintes rénale, pulmonaire ou cardiaque (5).

Contrastant avec la ScS limitée, la forme diffuse combine une sclérose cutanée proximale des membres et du tronc avec épargne de la partie dorsale supérieure. Des télangiectasies et une atteinte gastro-intestinale sont possibles. La précocité du diagnostic et du traitement est

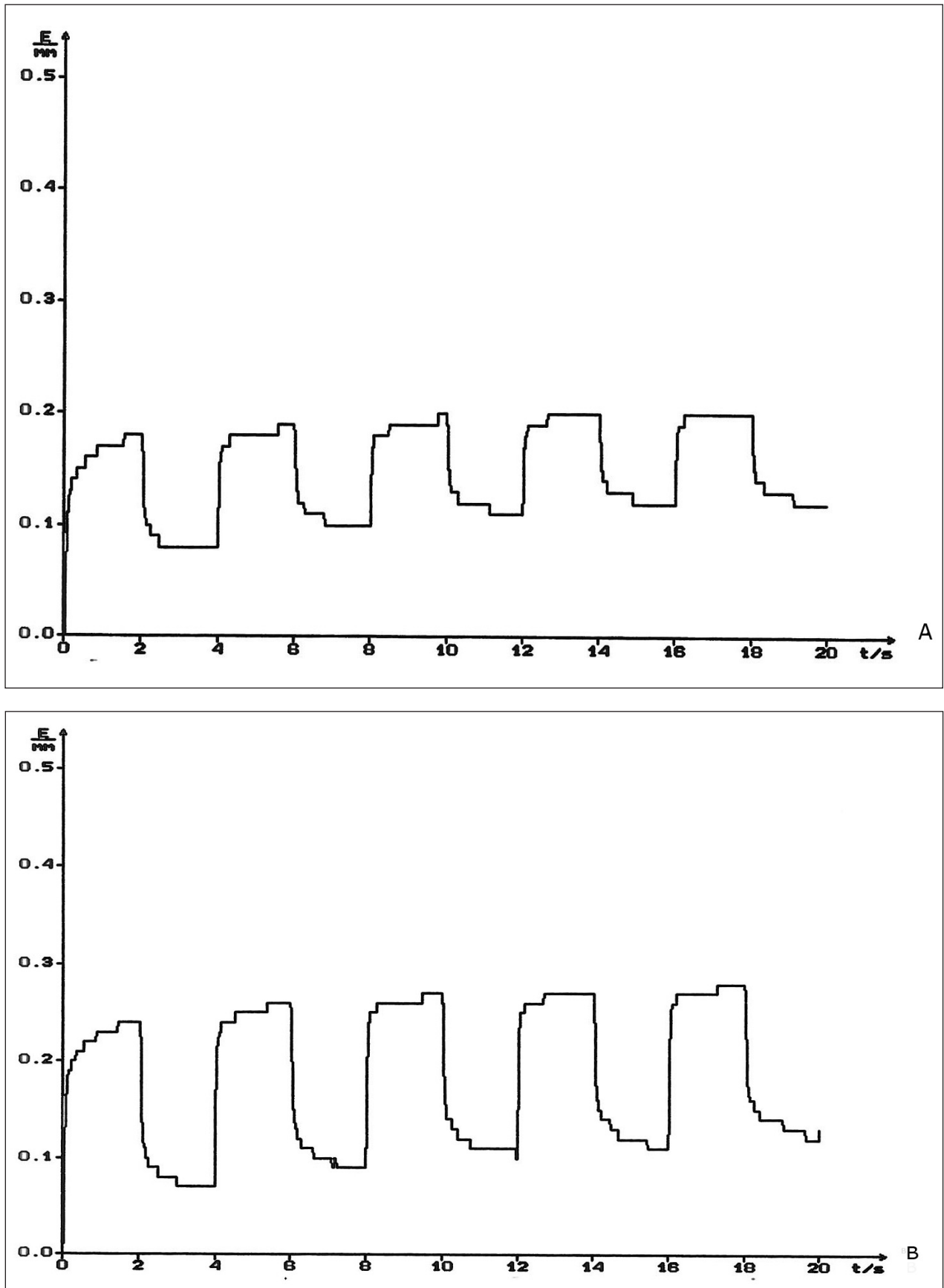


Figure 2. Test de traction-relaxation verticale de la peau en 5 cycles consécutifs. L'extensibilité (E) est nettement plus faible sur une plaque de morphee avant traitement (A) par rapport à l'état après 2 mois de traitement par calcipotriol topique (B).

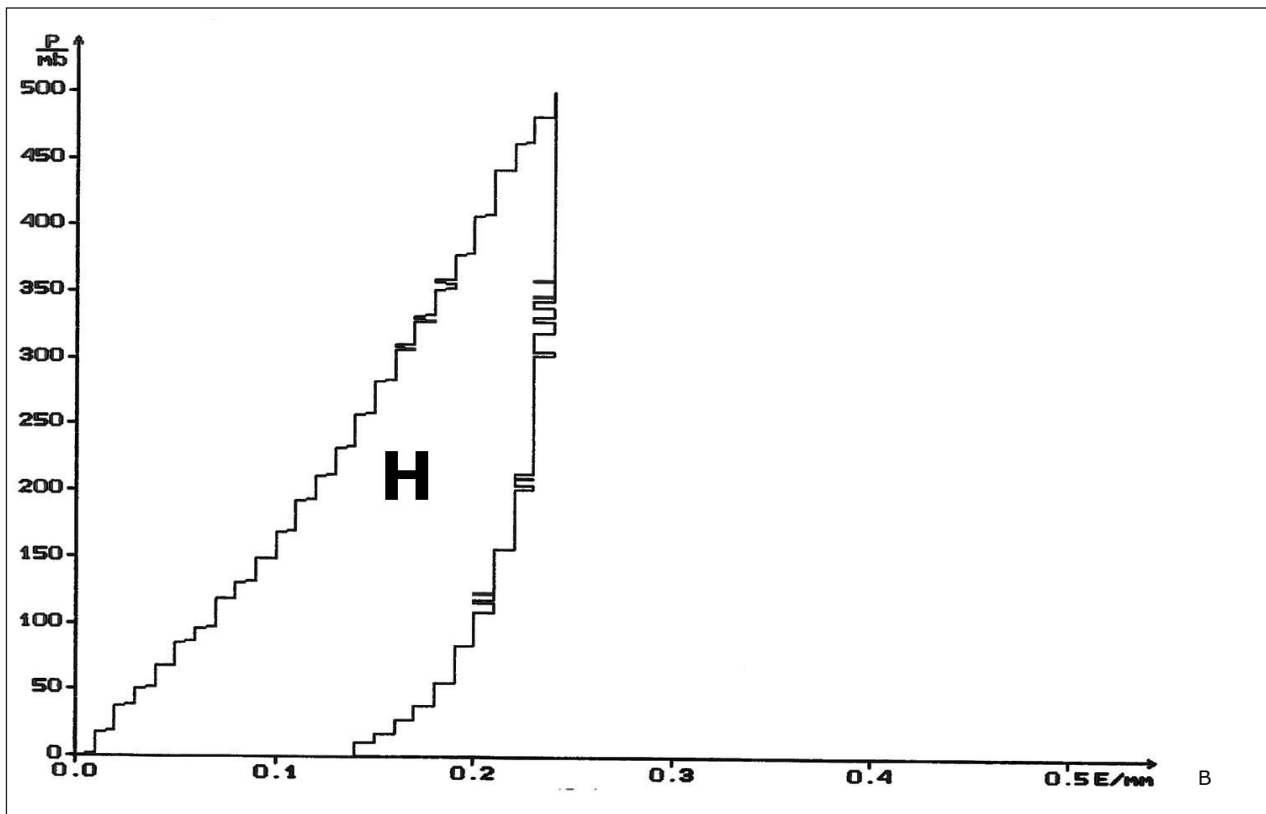
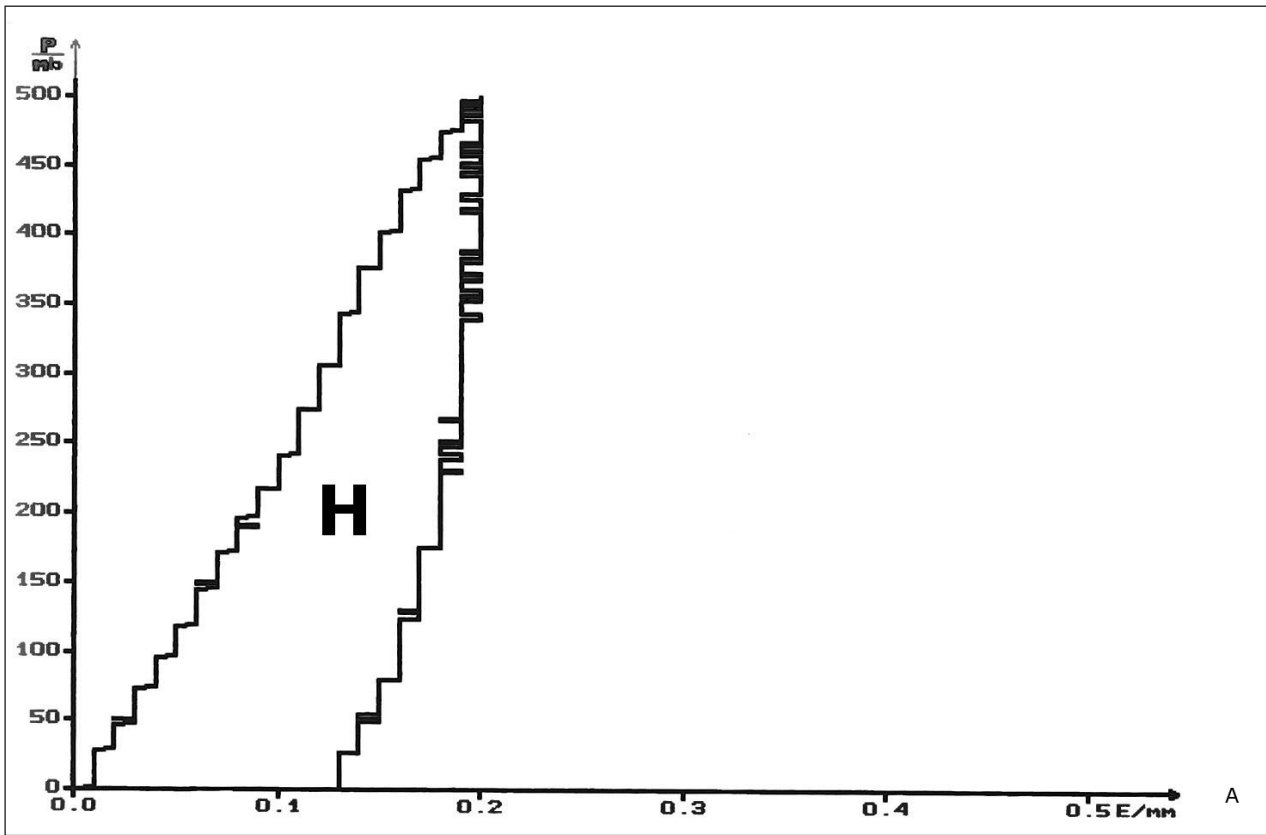


Figure 3. Test de traction-relaxation sur le mode progressif révélant une hystérèse (H) entre la courbe de mise sous tension et celle du retour progressif de la peau vers sa position initiale. Les circonstances de mesure sont identiques à celles de la figure 1.

très importante à assurer car l'espérance de vie est réduite chez ces patients.

Cette classification clinique de la ScS est utile pour l'établissement du diagnostic, mais il persiste une imprécision chez les patients présentant des caractéristiques des deux groupes. Dans cette catégorie mixte, il est utile de rechercher la nature des auto-anticorps parce que certains d'entre eux sont grevés d'un risque accru d'atteinte interne de moins bon pronostic. Près de 95 % des patients présentant une ScS possèdent des auto-anticorps, dont les plus fréquents sont dirigés contre les centromères, la topoisomérase I (anti-Scl-70), l'ARN polymérase I ou III, la fibrillarine, le PM-Scl ou la  $\beta$ 2-glycoprotéine I (7). Les anticorps anti-centromères sont souvent associés à une ScS cutanée limitée, alors que les anticorps anti-topoisomérase I sont liés à un risque accru de complications pulmonaires, et que les anticorps anti-ARN polymérase III sont un indice de risque accru de lésions rénales. Ces deux derniers anticorps se rencontrent le plus souvent au cours de la ScS cutanée diffuse.

#### VISCOÉLASTICITÉ CUTANÉE DANS LA SCLÉRODERMIE

L'extensibilité est certainement la fonction mécanique de la peau la plus accessible à l'examen clinique. C'est le pincement de la peau suivi de son soulèvement qui est souvent utilisé pour apprécier cette qualité du revêtement cutané. Des différences d'extensibilité cutanée sont présentes dans la sclérodémie et de nombreuses autres pathologies du tissu conjonctif. Une des méthodes objectives de mesure quantifiable est basée sur le principe de la succion, soit d'installation instantanée soit progressive (2, 8, 9). Selon cette procédure, une aspiration est appliquée perpendiculairement à la surface cutanée au moyen d'une dépression contrôlée dans la sonde de mesure. La déformation verticale de la peau est mesurée en continu. Les phénomènes de viscoélasticité et de plasticité influencent les résultats (8, 9). L'hystérèse, qui correspond à la différence entre les courbes de déformation cutanée sous traction et de relaxation progressives, est sous la dépendance temporelle des propriétés mécaniques de la peau altérées dans les sclérodémies (8, 9).

La mesure de la visco-élasticité cutanée s'avère utile dans l'évaluation objective d'une sclérodémie (9-12). Elle fournit des données quantifiables des paramètres physiques de la peau pathologique et permet un suivi évolutif

de l'efficacité des thérapeutiques anti-scléroseuses (fig. 2, 3). D'autres explorations sont également utiles pour déterminer la sévérité de la maladie, mais elles ne sont toutefois pas spécifiques au diagnostic de la sclérodémie (9, 13).

#### PRONOSTIC ÉVOLUTIF

Une morphee est habituellement auto-limitante et associée à un pronostic favorable n'altérant pas l'espérance de vie. En cas de morphee en plaques, les lésions involuent lentement sur une période de 3 à 6 ans, et elles sont souvent suivies de séquelles esthétiques et fonctionnelles permanentes. De plus, de nouvelles plaques de morphee peuvent apparaître inopinément.

Chez les enfants atteints d'une morphee linéaire au niveau de la tête ou du cou, un contrôle neurologique est requis. De plus, un examen ophtalmologique annuel est indiqué en raison du risque accru de sclérose irréversible des structures annexielles (3).

Les patients atteints d'une ScS cutanée limitée risquent de développer une hypertension artérielle pulmonaire. En cas de ScS cutanée diffuse, l'espérance de vie est réduite à la suite de graves atteintes d'organes internes, notamment une fibrose pulmonaire interstitielle et une défaillance rénale (3).

#### TRAITEMENT

La piste des toxiques (huile alimentaire frelatée), des agents pharmacologiques (bléomycine) et des radiations ionisantes pourvoyeurs de sclérodémie doit être exclue en premier lieu (14-16). Le traitement de la morphee ne bénéficie pas des principes de la «médecine basée sur l'évidence» du fait de la rareté de l'affection et des évaluations souvent subjectives de la sévérité et de l'évolution de cette affection (17, 18). La morphee en plaques évolutives peut être traitée en première intention par un inhibiteur topique de la calcineurine pendant environ 3 mois (19). Le calcipotriol topique, seul ou en association avec le dipropionate de bétaméthasone, a également montré des effets positifs (20-22). En cas de réponse insuffisante, une photothérapie localisée peut être proposée (16). L'imiquimod topique réduit surtout l'induration et l'érythème (23, 24).

Des études prospectives et rétrospectives ont montré que certaines morphee sévères répondaient à un traitement par méthotrexate

combiné à des stéroïdes systémiques, l'imatinib ou à une photothérapie UVA-1 (25-27). De nouvelles études contrôlées et randomisées restent toutefois nécessaires. Des observations cliniques ont montré une amélioration après traitement par mycophénolate mofétil, ciclosporine ou photophrèse extracorporelle (28). La physiothérapie pourrait avoir un effet favorable tant dans la préservation de la mobilité articulaire que dans la prévention des contractures articulaires (29, 30).

Le traitement de la ScS dépend de l'extension de la maladie et requiert une approche pluridisciplinaire et un suivi régulier. En ce qui concerne le traitement des manifestations cutanées, la nifédipine orale suivie de l'administration de prostaglandines intraveineuses influencerait favorablement la vasculopathie digitale de la maladie de Raynaud et des ulcères digitaux. Le bosentan, un antagoniste des récepteurs de l'endothéline, s'avèrerait également efficace en prévention des ulcères digitaux (31-33). Le méthotrexate et l'imatinib sont réputés améliorer la sclérose cutanée en cas de ScS diffuse précoce (34). Le mycophénolate mofétil a également ses partisans (35-37). Le traitement des manifestations pulmonaires, gastro-intestinales, cardiaques, rénales et rhumatologiques doit faire l'objet de concertations, et la combinaison de plusieurs médicaments est souvent nécessaire (38).

## BIBLIOGRAPHIE

- Vasquez R, Sendejo C, Jacobe H.— Morphea and other localized forms of scleroderma. *Curr Opin Rheumatol*, 2012, **24**, 685-693.
- Piérard GE.— EEMCO guidance to the in vivo assessment of tensile functional properties of the skin. Part 1: relevance to the structures and ageing of the skin and subcutaneous tissues. *Skin Pharmacol Appl Skin Physiol*, 1999, **12**, 352-362.
- Fett N, Werth VP.— Update on morphea. Part I: Epidemiology, clinical presentation, and pathogenesis. *J Am Acad Dermatol*, 2011, **64**, 217-228.
- Chiu YE, Vora S, Kwon EK, et al.— A significant proportion of children with morphea en coup de sabre and Parry-Romberg syndrome have neuroimaging findings. *Pediatr Dermatol*, 2012, **29**, 738-748.
- Walker UA, Tyndall A, Czirjak L, et al.— Clinical risk assessment of organ manifestations in systemic sclerosis: a report from the EULAR scleroderma trials and research group database. *Ann Rheum Dis*, 2007, **66**, 754-763.
- Cutolo M, Pizzomi C, Meroni M, et al.— The role of nail fold video capillaroscopy in Raynaud's phenomenon monitoring and early diagnosis of systemic sclerosis. *Reumatismo*, 2010, **62**, 237-247.
- Reveille JD, Solomon DH, American College of Rheumatology Ad Hoc Committee of Immunologic Testing Guidelines.— Evidence-based guidelines for the use of immunologic tests: antinuclear, Scl-70, and nucleolar antibodies. *Arthritis Rheum*, 2003, **49**, 399-412.
- Piérard GE, Piérard S, Delvenne P.— In vivo evaluation of the skin tensile strength by the suction method. Coping with hysteresis and creep extension. *Skin Res Technol*, sous presse.
- Piérard GE, Hermanns-Lê T, Piérard-Franchimont C.— Scleroderma: skin stiffness assessment using the stress-strain relationship under progressive suction. *Expert Opin Med Diag*, sous presse.
- Nikkels-Tassoudji N, Henry F, Piérard-Franchimont C, et al.— Computerized evaluation of skin stiffening in scleroderma. *Eur J Clin Invest*, 1996, **26**, 457-460.
- Drobev HP.— In vivo study of skin mechanical properties in patients with systemic sclerosis. *J Am Acad Dermatol*, 1999, **40**, 436-442.
- Fraiture AL, Henry F, Govvin V, et al.— Comment j'explore... une sclérodémie cutanée d'une manière non-invasive. *Rev Med Liège*, 2002, **57**, 179-182.
- Avouac J, Franssen J, Walker UA, et al.— Preliminary criteria for the very early diagnosis of systemic sclerosis: results of a Delphi consensus study from EULAR scleroderma trials and research group. *Ann Rheum Dis*, 2011, **70**, 476-481.
- Quatresooz P, Paquet P, Piérard-Franchimont C, et al.— Comment j'explore... la piste toxique revisitée des sclérodémies. *Rev Med Liège*, 2007, **62**, 170-174.
- Alhathloul A, Hein R, Andres C, et al.— Post-irradiation morphea: case report and review of the literature. *J Dermatol Case Rep*, 2012, **28**, 73-77.
- Newland K, Marshman G.— Successful treatment of post-irradiation morphea with acitretin and narrow-band UVB. *Australas J Dermatol*, 2012, **53**, 136-138.
- Li SC, Torok KS, Pope E, et al.— Development of consensus treatment plans for juvenile localized scleroderma: a roadmap toward comparative effectiveness studies in juvenile localized scleroderma. *Arthritis Care Res*, 2012, **64**, 1175-1185.
- Jackson CT, Maibach HI.— Localized scleroderma variants: pharmacologic implications. *J Dermatol Treat*, 2012, Epub Sep 1.
- Kroft EB, Groeneveld TJ, Seyger MM, et al.— Efficacy of topical tacrolimus 0.1% in active plaque morphea: randomized, double-blind, emollient-controlled pilot study. *Am J Clin Dermatol*, 2009, **10**, 181-187.
- Humbert P, Dupond JL, Rochefort A, et al.— Localized scleroderma response to 1,25-dihydroxyvitamin D3. *Clin Exp Dermatol*, 1990, **15**, 396-398.
- Paquet P, Piérard GE.— Sclérodémie monomérique et calcipotriol topique. *Dermatol Actual*, 2002, **70**, 21-25.
- Dytoc MT, Kossintseva I, Ting PT.— First case series on the use of calcipotriol-betamethasone dipropionate for morphea. *Br J Dermatol*, 2007, **157**, 615-618.
- Man J, Dytoc MT.— Use of imiquimod cream 5% in the treatment of localized morphea. *J Cutan Med Surg*, 2004, **8**, 166-169.

24. Pope E, Doria AS, Theriault M, et al.— Topical imiquimod 5% cream for pediatric plaque morphea: a prospective, multiple-baseline, open-label pilot study. *Dermatology*, 2011, **223**, 363-369.
25. Torok KS, Arkachaisri T.— Methotrexate and corticosteroids in the treatment of localized scleroderma: a standardized prospective longitudinal single-center study. *J Rheumatol*, 2012, **39**, 286-294.
26. Inamo Y, Ochiai T.— Successful combination treatment of a patient with progressive juvenile localized scleroderma (morphea) using imatinib, corticosteroids, and methotrexate. *Pediatr Dermatol*, 2012, Epub Oct 2.
27. Zulian F, Vallongo C, Patrizi A, et al.— A long-term follow-up study of methotrexate in juvenile localized scleroderma (morphea). *J Am Acad Dermatol*, 2012, Epub May 30.
28. Neustadter JH, Samarin F, Carlson KR, et al.— Extracorporeal photochemotherapy for generalized deep morphea. *Arch Dermatol*, 2009, **145**, 127-130.
29. Fett N, Werth VP, Werth MD.— Update on morphea. Part II: outcome measures and treatment. *J Am Acad Dermatol*, 2011, **64**, 231-242.
30. Zwischenberger BA, Jacobe HT.— A systematic review of morphea treatments and therapeutic algorithm. *J Am Acad Dermatol*, 2011, **65**, 925-941.
31. Kurguis Z, Varga R, Sick I, et al.— Bosentan is effective against digital ulcerations and hyperkeratosis in systemic sclerosis. *Acta Derm Venereol*, 2011, **91**, 716-717.
32. Nishibu A, Sakai E, Oyama N, et al.— Endothelin receptor antagonist bosentan improves the dermal sclerosis in a patient with systemic sclerosis. *Australas J Dermatol*, 2012, **53**, e32-e33.
33. Taniguchi T, Asano Y, Hatano M, et al.— Effects of bosentan on nondigital ulcers in patients with systemic sclerosis. *Br J Dermatol*, 2012, **166**, 417-421.
34. Prey S, Ezzedine K, Doussau A, et al.— Imatinib mesylate in scleroderma-associated diffuse skin fibrosis: a phase II multicentre randomized double-blinded controlled trial. *Br J Dermatol*, 2012, **167**, 1138-1144.
35. Derk CT, Grace E, Shenin M, et al.— A prospective open-label study of mycophenolate mofetil for the treatment of diffuse systemic sclerosis. *Rheumatology*, 2009, **48**, 1595-1599.
36. Le EN, Wigley FM, Shah AA, et al.— Long-term experience of mycophenolate mofetil for treatment of diffuse cutaneous systemic sclerosis. *Ann Rheum Dis*, 2011, **70**, 1104-1107.
37. Mendoza FA, Nagle SJ, Lee JB, et al.— A prospective observational study of mycophenolate mofetil treatment in progressive diffuse cutaneous systemic sclerosis of recent onset. *J Rheumatol*, 2012, **39**, 1241-1247.
38. Kowal-Bielecka O, Landewé R, Avouac J, et al.— EULAR recommendations for the treatment of systemic sclerosis: a report from the EULAR scleroderma trials and research group (EUSTAR). *Ann Rheum Dis*, 2009, **68**, 620-628.

Les demandes de tirés à part sont à adresser au Dr. T. Hermanns-Lê, Service de Dermatopathologie, CHU de Liège, Belgique.  
E-mail : trinh.hermanns@chu.ulg.ac.be