

MÉCANISME ET IMAGERIE DES FRACTURES DE LA CHEVILLE

B. MEUNIER (1), J. JOSKIN (2), P. GILLET (3), P. MAGOTTEAUX (4), P. SIMONI (5)

RESUME : La cheville est l'articulation la plus souvent blessée; la prise en charge de ces traumatismes est basée sur l'interprétation radiologique et sur la clinique. Les causes les plus fréquentes regroupent les traumatismes sportifs, les accidents sur la voie publique, les accidents ménagers ainsi que les accidents de travail. Cet article a pour but d'aider le clinicien à définir le rôle de la radiographie dans le diagnostic, la prise en charge et le traitement. Il constitue également un rappel à l'intention du radiologue.

MOTS-CLÉS : *Fracture - Cheville - Stabilité - Radiologie traumatique*

IMAGING IN ANKLE TRAUMAS WITH SPECIAL ATTENTION TO FRACTURES AND THEIR MECHANISMS

SUMMARY : The ankle is the most frequently injured joint. The most common causes include sports injuries, highway accidents and household or workplace accidents. The therapeutic decision is based on radiological and clinical interpretation. This article aims to assist the clinician in deciding the role of radiography in diagnosis, care and treatment. It is also a reminder for the radiologist.

KEYWORDS : *Fracture - Ankle - Stability - Traumatic radiology*

INTRODUCTION

La cheville est l'articulation la plus souvent blessée; la prise en charge de ces traumatismes est basée sur l'interprétation radiologique et sur la clinique. Cet article a pour but d'aider le clinicien à définir le rôle de la radiographie dans le diagnostic, et à déterminer ce qu'elle peut lui apporter en termes de prise en charge et pour le traitement. Il constitue également un rappel à l'intention du radiologue au sujet de cette pathologie extrêmement fréquente.

ÉPIDÉMIOLOGIE ET FACTEURS DE RISQUE

L'incidence des fractures de cheville est d'environ 187 fractures par 100.000 personnes chaque année (1). Depuis le milieu du XX^{ème} siècle, ce taux a augmenté de façon significative dans de nombreux pays industrialisés, très probablement suite à l'augmentation du nombre de personnes pratiquant un sport et à l'importance de la population âgée (1-3).

Les causes les plus fréquentes des lésions traumatiques de la cheville regroupent les traumatismes sportifs (basketball, football, ski), les accidents de la voie publique, les accidents ménagers ainsi que les accidents de travail.

La grande majorité des fractures de cheville sont des fractures malléolaires : 60 à 70% des

fractures sont uni-malléolaires, 15 à 20% sont bi-malléolaires, et de 7 à 12% sont des fractures tri-malléolaires (1, 4). La fréquence de ces fractures est globalement similaire dans la population féminine et masculine, mais chez les hommes, ces traumatismes sont plus habituellement rencontrés chez les jeunes tandis que, chez les femmes, ils se retrouvent plutôt dans la tranche d'âge de 50 à 70 ans (1, 4).

Le tabagisme et un indice de masse corporelle élevé ont été associés aux fractures de la cheville (5, 6). Contrairement aux fractures radiales, rachidiennes et de la hanche, chez les femmes pré-ménopausées et ménopausées, la densité osseuse ne semble pas être un facteur de risque majeur (7).

RAPPEL ANATOMIQUE

Le complexe du cou-de-pied et du médiotarse se compose de plusieurs éléments osseux qui forment eux-mêmes plusieurs articulations (Fig. 1); ce complexe doit être capable de répondre à plusieurs objectifs (Tableaux I, II).

Le côté médial de l'articulation est le principal garant de la stabilité, d'une part, grâce à la malléole médiale qui est la continuité du tibia et d'autre part, grâce à la solidité du ligament collatéral médial.

La fibula n'a pas de rôle essentiel dans la transmission du poids, mais sert de support latéral flexible.

C'est le complexe latéral, composé de la malléole latérale et du ligament collatéral latéral, qui permet au talus de bouger latéralement et dorsalement en exorotation et de le ramener vers

(1) Etudiant, Université de Liège.

(2) Assistant, (5) Radiologue et Superviseur, (4) Professeur, Chef de Service, Service d'Imagerie Médicale, CHU de Liège.

(3) Professeur, Chef de service, Service de Chirurgie Orthopédique, CHU de Liège.

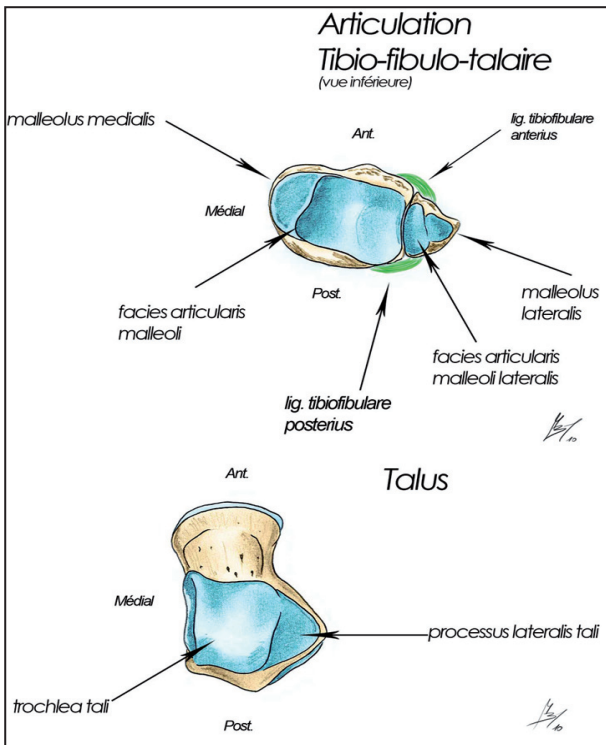


Figure 1. Planche anatomique représentant les surfaces articulaires de l'articulation Tibio-fibulo-talaire et du Talus

TABLEAU I. RÔLE DU COMPLEXE TALO-CRURAL ET DU MÉDIO-TARSE

- Répartir les contraintes du poids du corps transmis au talus par le pilon tibial et la pince bi-malléolaire;
- Adapter l'orientation du pied aux contraintes du sol;
- Amortir des contraintes instantanées, parfois excessives;
- Réagir aux commandes motrices musculaires pour les mouvements nécessaires à la marche;
- Rôle dans la proprioception.

L'amplitude des mouvements possibles est limitée, soit par des butées osseuses, soit par la mise en tension ligamentaire. Les ligaments assurent la stabilité articulaire.

TABLEAU II. MOUVEMENTS COMBINÉS, AU NIVEAU DE CHAQUE ARTICULATION ASSOCIANT DIVERS DEGRÉS

- Varus et valgus (dans le plan coronal)
- Abduction et adduction (dans le plan transversal)
- Flexion et extension (dans le plan sagittal)

La combinaison de ces trois mouvements entre eux peut déterminer ainsi la pronation (inversion) qui associe varus flexion plantaire et adduction, la supination (éversion) qui associe valgus flexion dorsale et abduction.

TABLEAU III. MÉCANISMES LE PLUS SOUVENT RETROUVÉS

- La supination (éversion) composée de flexion dorsale, de valgus et d'abduction ; elle représente 80% des fractures de la cheville.
- La pronation (inversion) composée de flexion plantaire, de varus et d'adduction ; elle représente 20% des fractures de la cheville.

l'arrière en fonction des différentes phases de la marche.

Sur un plan coronal, on peut concevoir le système talo-calcanéen comme un anneau dans lequel l'os et les ligaments jouent un rôle équivalent dans le maintien de la stabilité de l'articulation (8). Si l'anneau est cassé en un point, il reste stable. Lorsqu'il est brisé en deux points, l'anneau est instable et peut se disloquer (Fig. 2).

MÉCANISMES LÉSIONNELS

Les mécanismes lésionnels sont liés à un dépassement de la charge physiologique de la cheville ou à des chocs directs.

Les butées osseuses, ainsi que les tensions ligamentaires, vont induire des limitations articulaires excessives (9, 10, 11).

TRAUMATISMES DIRECTS

Les chocs directs au niveau de la cheville se rencontrent surtout lors d'activités sportives ou lors d'accidents de la voie publique mais ne représentent pas les mécanismes les plus fréquents. Les réceptions d'un lieu élevé entraînent des lésions souvent fracturaires au niveau du calcaneus par compression ou par transmission de l'énergie cinétique sur toute la hauteur du membre inférieur, puis du bassin, puis du rachis dorsolombaire.

TRAUMATISMES INDIRECTS (Tableau III)

Les mécanismes de pronation sont les moins fréquents, mais sont les principaux pourvoyeurs des lésions fracturaires de la cheville. Les mécanismes de supination sont plus fréquents et occasionnent plutôt des entorses de la cheville. Les lésions ligamentaires sont plus rares et souvent dues à une pronation forcée avec une composante de pronation plus importante que l'abduction.

Les mécanismes d'hyperflexion plantaire entraînent des lésions surtout ligamentaires et

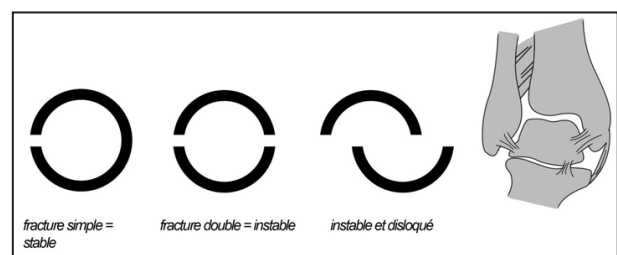


Figure 2. Description simplifiée d'une fracture stable et instable de la cheville.

capsulaires antérieures, et des lésions osseuses postérieures par impaction comme une chute du skieur en arrière, un shoot du footballeur dans le sol.

Les atteintes sous-taliennes et de la transverse du tarse (articulation de Chopart) peuvent initialement passer inaperçues, car aucune lésion traumatique n'est retrouvée, et ne sont douloureuses que le lendemain, avec une impotence fonctionnelle parfois totale.

TRAUMATISMES MIXTES

L'association choc et mécanisme en supination ou en pronation est fréquente, surtout lors d'activités sportives, et combine les lésions dues à ces deux mécanismes

CLASSIFICATION

Les deux classifications les plus souvent utilisées pour les fractures de la cheville sont celles de «Weber» (Tableau IV) et de «Lauge-Hansen» (8, 12) (Tableau V).

MÉCANISMES LÉSIONNELS DONT IL EST QUESTION DANS LA CLASSIFICATION DE WEBER

Concernant les fractures de type A (Fig. 3), le mécanisme consiste en une inversion du pied lorsqu'une adduction forcée est appliquée sur le talus. La première lésion apparaît du côté latéral qui est mis sous tension.

Premièrement, le ligament tibio-fibulaire antéro-inférieur se rompt à cause d'une exorotation du talus. La fracture débute au niveau, ou juste au-dessus, de l'articulation de la cheville. Ensuite, une accentuation de la bascule frontale du talus aboutit à une pression telle sur la malléole interne que celle-ci se fracture suivant un trait logiquement oblique. Cette seconde étape est plus inhabituelle et peut aboutir, après trois mois, à une ostéochondrose post-traumatique du dôme astragalien.

Pour les fractures de type B (Fig. 4), le pied est habituellement fixé au sol en inversion et une force exorotatrice est appliquée au niveau du talus. La première lésion se présente du côté latéral qui est sous tension maximale. Alors que le talus effectue une exorotation, le ligament tibio-fibulaire antéro-inférieur se rompt en premier. Etant donné que le pied est en supination, la malléole latérale est maintenue fermement en place par le ligament collatéral et ne peut bouger sans se rompre. Une rotation supplémentaire du talus va fracturer la fibula de manière oblique ou spiroïde, car la mal-

TABLEAU IV. LA CLASSIFICATION DE WEBER : CRITÈRES RADIOLOGIQUES

<p>Se focalise sur l'intégrité de la syndesmose et doit principalement sa popularité à sa simplicité.</p> <p>Type A (Fig. 3) Atteinte sous la syndesmose (qui reste intacte); Ces fractures de cheville représentent 20 à 25% des fractures.</p> <p>Type B (Fig. 4) Fracture trans-syndesmotique avec, habituellement, une rupture partielle et plus rarement totale de la syndesmose. C'est la fracture la plus fréquente de la cheville (60-70% des cas).</p> <p>Type C (Fig. 5 et 6) Atteinte supra-syndesmotique, avec, habituellement, rupture totale de celle-ci et instabilité consécutive de la mortaise de la cheville.</p> <p>Cette fracture représente +/- 20% des fractures de la cheville.</p>

TABLEAU V. LA CLASSIFICATION DE LAUGE-HANSEN : CRITÈRES RADIOLOGIQUES

<p>Cette classification est basée sur les mécanismes du traumatisme. Elle est particulièrement intéressante car elle évalue la sévérité de la blessure, ce qui permet de prédire une lésion ligamentaire et l'instabilité. Les trois classes principales de ce système sont globalement les mêmes que pour le système Weber : A, B et C [8]</p> <p>Lauge-Hansen SE (supination adduction) (Fig. 3) Weber Type A Lauge-Hansen SA (supination exorotation) (Fig. 4) Weber Type B Lauge-Hansen PE (pronation exorotation) (Fig. 5 et 6) Weber Type C</p>

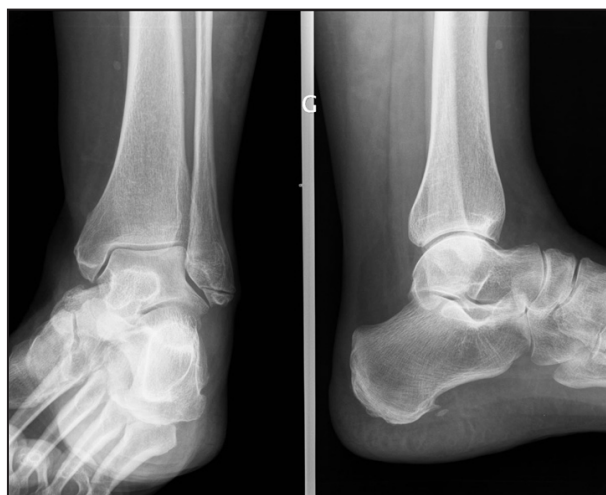

Figure 3. Radiographie de face et de profil de la cheville gauche, démontrant une fracture de Type A selon Weber.

l'éole latérale est poussée d'avant en arrière. La fracture débute au niveau, ou juste quelques cm au-dessus de l'articulation de la cheville et s'étend de manière proximale. Un déplacement postérieur du fragment de la malléole latérale par le talus provoque une rupture de ligament tibio-fibulaire postérieur ou une avulsion de la malléole tertiaire (qui correspond au bord postérieur du pilon tibial). Enfin, un mouvement

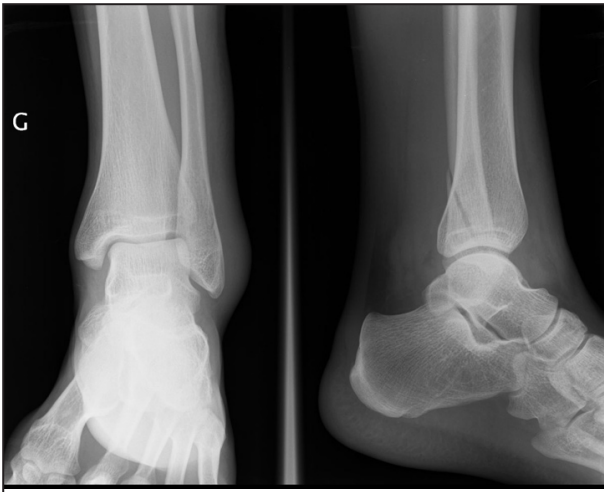

Figure 4. Radiographie de face et de profil de la cheville gauche, démontrant une fracture de Type B selon Weber.

postérieur supplémentaire du talus provoquera une tension extrême du côté médial et le ligament collatéral interne (deltoïde) va soit se rompre, soit arracher la malléole médiale dans le plan transverse. Ce mécanisme est illustré par la figure 3.

En ce qui concerne les fractures de type C (Fig. 5, 6), le pied est en général fixé au sol en pronation lorsqu'une force exorotatrice est appliquée au niveau du talus. La première lésion va apparaître au niveau du côté médial, qui est sous tension maximale. Cette tension va mener à la rupture du ligament collatéral médial ou à une fracture-avulsion de la malléole médiale. Le talus effectue une rotation externe et se déplace latéralement, car il est libéré de sa fixation médiale. Ceci provoque une rupture du ligament antérieur de la syndesmose. La pronation du pied provoque un relâchement du complexe latéral et le talus force facilement la fibula à bouger dans une direction postéro-latérale. La fibula va se tordre distalement tandis qu'elle est fixée de manière proximale. Finalement, la syndesmose et la membrane interosseuse vont se rompre, ce qui s'accompagne d'une fracture de la fibula aux environs de son tiers moyen.

Une fracture haute de la fibula est aussi connue sous le nom de fracture de Maisonneuve. Finalement, le ligament postérieur de la syndesmose va se rompre, ou il y aura avulsion de la malléole postérieure.

EVALUATION CLINIQUE D'UN TRAUMATISME DE LA CHEVILLE

L'interrogatoire du patient recherche le mécanisme du traumatisme et en apprécie la gravité (13).

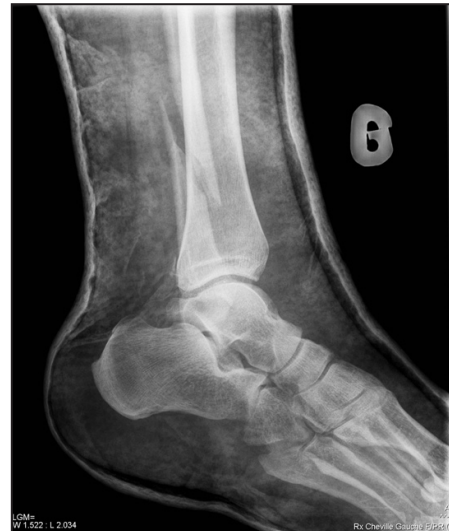

Figure 5. Radiographie de profil de la cheville gauche sous attelle plâtrée démontrant une fracture de type C selon Weber.

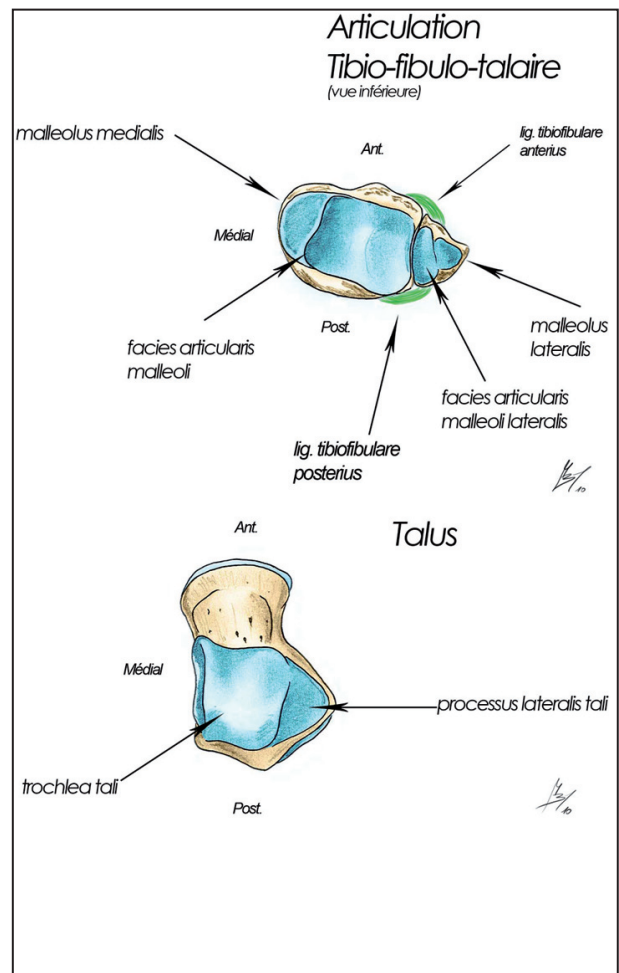


Figure 6. Radiographie de face de la cheville gauche sous attelle plâtrée démontrant une fracture de Type C selon Weber.

- Traumatisme violent en varus ou valgus.
- Sensation auditive ou perception d'un craquement.

- Apparition rapide d'une tuméfaction (et/ou hématome) pré- ou sous-malléolaire externe.
- Possibilité de poursuivre l'activité ou non, la douleur n'est pas un signe très fiable.

Il faut garder à l'esprit l'aspect subjectif de l'interrogatoire du patient.

L'examen clinique doit permettre un diagnostic de certitude et non d'élimination:

- Inspection : tuméfaction sous- ou péri-malléolaire.
- Palpation : recherche des points douloureux au niveau des faisceaux du Ligament Latéral Externe (LLE) antérieur, moyen (ou postérieur) et des malléoles.
- Recherche des diagnostics différentiels (luxation des péroniers latéraux, fracture de la base du 5^{ème} métatarsien, hémarthrose d'une pathologie ostéocondrale articulaire,...).

- La recherche de mouvements anormaux est en pratique limitée par la douleur.

La décision de réaliser ou non un examen radiographique est guidée par les Critères d'Ottawa (14, 15) (Tableau VI) (Fig. 8, 9).

Si tous ces critères sont absents, il est fort probable que l'on ait affaire à une «simple» entorse et un traitement approprié, précédé éventuellement par une échographie, voire une IRM en cas de doute, est dès lors indiqué. Si l'un de ces critères est présent, il faut alors réaliser une radiographie (14, 15).

À noter que chez les enfants, on peut avoir une douleur de la pointe de la malléole en l'absence de fracture, parce que le ligament a décollé un lambeau périosté, et également des douleurs au niveau de la physe (Critères d'Ottawa adaptés).

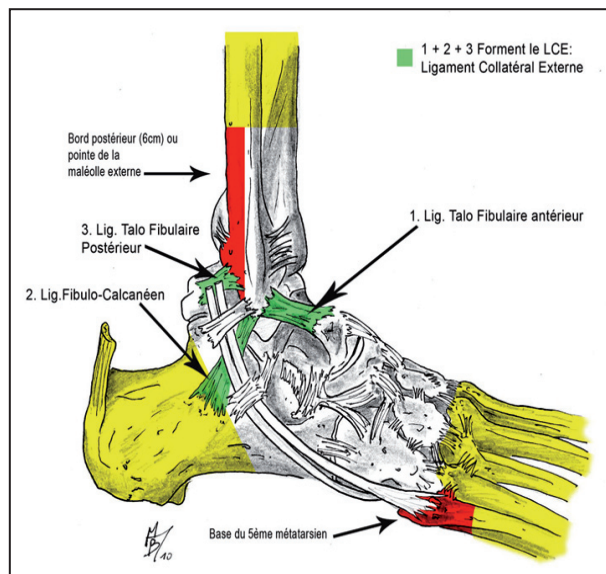


Figure 8. Une douleur dans les zones rouges ou jaunes impose une radiographie (12).

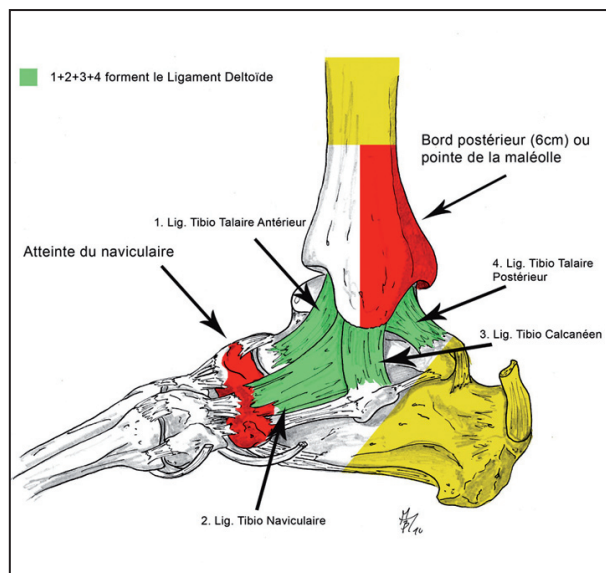


Figure 9. Une douleur dans les zones rouges ou jaunes impose une radiographie (12).

EVALUATION RADIOLOGIQUE D'UN TRAUMATISME DE LA CHEVILLE

QUELS CLICHÉS DEMANDER ?

Un examen radiologique consiste en un cliché de face, antéro-postérieur (vue mortaise) et un cliché de profil (16).

TABLEAU VI. LES CRITÈRES D'OTTAWA

<ol style="list-style-type: none"> 1. Impossibilité de se mettre en appui et de faire 4 pas (2 fois 2 pas pour chaque pied) 2. Patient de plus de 55 ans 3. Douleur à la palpation osseuse du bord postérieur du péroné ou du tibia sur une hauteur de 6 cm ou au niveau de la pointe d'une des deux malléoles. 4. Douleur à la palpation du naviculaire ou de la base du 5^{ème} métatarsien.
--

Le cliché de face est effectué avec une endo-rotation du pied, d'environ 15°, tandis que le cliché de profil superpose les deux malléoles.

Les techniciens tournent le pied vers l'intérieur jusqu'à ce que la malléole latérale soit à même hauteur que la malléole médiale sur le plan coronal. Ceci permet de distinguer clairement les espaces articulaires (Fig 10).

Sur une vue antéro-postérieure dans un plan strictement sagittal, le talus se superpose à une portion de la malléole latérale, ne permettant pas de visualiser l'interligne articulaire.

L'interligne articulaire du côté médial ne devrait pas excéder 4 mm et est habituellement égal à la distance entre le pilon tibial et le talus. Un écart de 6 mm ou plus signe une interruption du ligament collatéral médial (8).

S'il n'existe pas de lésion osseuse visible, il faut s'attacher en premier, à ce stade, à éliminer une fracture bimalléolaire type Maisonneuve avec atteinte du plan médial de la cheville, sans lésion osseuse, mais avec un diastasis médial talo-tibial et une fracture haute située sur la diaphyse fibulaire, d'où l'intérêt de faire des clichés de jambe dans ces situations cliniques (17, 18).

Un cliché supplémentaire est nécessaire pour rechercher une fracture haute de la fibula lorsqu'un des éléments suivants est présent :

- fracture isolée de la malléole interne;
- fracture isolée de la malléole postérieure sans fracture de la fibula sur le cliché de la cheville;
- toute tuméfaction douloureuse ou hématome présent sur la face interne sans fracture visualisée à la radiographie.

L'étude radiographique permet de visualiser la fracture, d'en comprendre le mécanisme et ainsi de prédire une atteinte ligamentaire, invisible sur la radiographie et non décelée lors de l'examen clinique. Elle conditionnera les examens complémentaires et fournira une aide précieuse au chirurgien lors de l'opération.

EXAMENS COMPLÉMENTAIRES

Depuis quelques années, l'échographie est venue compléter l'examen clinique et les radiographies. Elle permet de visualiser le(s) ligament(s) atteint(s) et de découvrir des lésions associées. Du fait de sa parfaite innocuité, il s'agit d'un examen complémentaire très utile qui permet d'améliorer la précision du diagnostic, particulièrement lorsqu'il s'agit d'entorses.

L'IRM peut également être utile dans l'évaluation des traumatismes de la cheville et, particulièrement, en ce qui concerne les ligaments.

CONCLUSION

En conclusion, s'il apparaît que les lésions traumatiques de la cheville et leur gravité peuvent être difficiles à évaluer par le clinicien, posant parfois de véritables pièges diagnostiques, les critères d'Ottawa permettent de décider rapidement de l'opportunité d'explorer plus

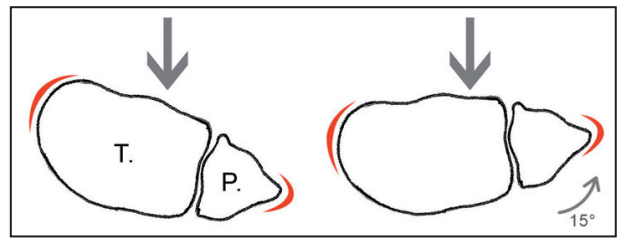


Figure 10. Importance de l'orientation de la cheville pour exposer l'espace interarticulaire lorsque le rayon X incident (flèche) vient frapper l'articulation.

avant le traumatisme par la réalisation d'une radiographie en cas de suspicion de fracture.

De plus, hiérarchiser une fracture de la cheville en fonction des classifications détaillées plus haut permettra au clinicien tant d'estimer au mieux le mécanisme fracturaire que d'adapter rapidement l'exploration et la prise en charge du traumatisme.

BIBLIOGRAPHIE

1. Daly PJ, Fitzgerald RH, Melton, LJ, et al.— Epidemiology of ankle fractures in Rochester, Minnesota. *Acta Orthop Scand*, 1987, **58**, 539.
2. Jensen SL, Andresen BK, Mencke S, et al.— Epidemiology of ankle fractures. A prospective population-based study of 212 cases in Aalborg, Denmark. *Acta Orthop Scand*, 1998, **69**, 48.
3. Marsh JL, Saltzman CL.— Ankle Fractures. In : Rockwood and Green's Fractures in Adults, Bucholz, RW and Heckman, JD (Eds), Lippincott Williams and Wilkins, Philadelphia 2002, 2001.
4. Court-Brown CM, McBirnie J, Wilson G.— Adult ankle fractures--an increasing problem? *Acta Orthop Scand*, 1998, **69**, 43.
5. Valtola A, Honkanen R, Kröger H, et al.— Lifestyle and other factors predict ankle fractures in perimenopausal women : a population-based prospective cohort study. *Bone*, 2002, **30**, 238.
6. Honkanen R, Tuppurainen M, Kröger H, et al.— Relationships between risk factors and fractures differ by type of fracture: a population-based study of 12,192 perimenopausal women. *Osteoporos Int*, 1998, **8**, 25.
7. Seeley DG, Kelsey J, Jergas M, Nevitt MC.— Predictors of ankle and foot fractures in older women. The Study of Osteoporotic Fractures Research Group. *J Bone Miner Res*, 1996, **11**, 1347.
8. Smithuis R.— Ankle Fractures : fracture mechanism and classification. Radiology Department of the Rijnland Hospital, Leiderdorp, the Netherlands, 2010.
9. Rodineau J, Saillant G.— 20^{ème} Journées de traumatologie du sport de la Pitié. Panorama en traumatologie du Sport. Éditions Masson 2002.
10. Recommandations pour les pratiques de soins de l'ANAES. Rééducation de l'entorse externe de la cheville. ANAES, 2001.

11. Fey A, Simon N, Coudert X.— Traitement médical de l'entorse de la cheville au sein d'un Département Accueil-Urgence. *JTS*, 1994, **2**, 104-112.
12. Ankle Fractures.— *Am Acad Orth Surg*, 2007.
13. Vangsness CT, Carter V, Hunt T, et al.— Radiographic diagnosis of ankle fractures : are three views necessary? *FAI*, 1994, **15**, 172-174.
14. Pfs Roche-Congard.— Les entorses du genou et de la cheville. CHU Rennes, EPU 16.05.00.
15. STIELL IG, Greenberg GH, McKnight RD, et al.— Implementation of the Ottawa ankle rules. *JAMA*, 1994, **271**, 827-832.
16. Lecoq C, Curvale G.— Les entorses de cheville. *J Français de l'Orthopédie*, 2002.
17. Ryan JB, Hopkinson WJ, Wheeler JH, Arciero RA, Swain JH. Office management of the acute ankle sprain. *Clin Sport Med*, 1989, **8**, 477-495.
18. Pecontal JM, Perraud V, et al.— Les Entorses de la cheville aux urgences. *JTS*, 1996, **13**, 103-108.

Les demandes de tirés à part sont à adresser au Pr P. Gillet, Service de Chirurgie Orthopédique, CHU de Liège, 4000 Liège, Belgique.