

LE VIRUS «ORF» : mise au point et revue de la littérature

H. ENGEL (1), L. MAROT (2), FR. ZECH (3), F. THYS (4),

RÉSUMÉ : L'Orf est une infection souvent méconnue des praticiens dans le monde. Les premiers cas sont recensés dès la fin du 19^{ème} siècle. Le virus affecte les ovins et caprins et se caractérise par des lésions cutanées et/ou muqueuses. Il est fort résistant et le temps de survie est important dans l'environnement extérieur. La morbidité domine largement le taux de mortalité. Le virus se transmet par contact direct et indirect à l'homme qui devient lui-même vecteur. Les sujets ayant un contact professionnel avec les animaux en question sont particulièrement à risque tout comme lors de fêtes religieuses. La localisation préférentielle des lésions chez l'homme est la main. Le diagnostic est facilement posé par l'anamnèse et les caractéristiques cliniques des lésions sauf s'il s'agit d'une forme particulière. Les complications sont quasi exclusivement liées à la méconnaissance du virus en raison d'actes médicaux inappropriés. L'évolution est spontanée et l'unique traitement est la prophylaxie de surinfection bactérienne ainsi que la surveillance régulière.

MOTS-CLÉS : *Parapoxviridae - Virus Orf - Ecthyma contagiosum - Dermatite pustuleuse contagieuse - Aïd-El-Khebir*

THE «ORF» VIRUS : FOCUS AND REVIEW OF LITERATURE

SUMMARY : Orf is an infection often unknown to practitioners throughout the world. The first known cases were registered at the end of the 19th century. The virus affects ovines and caprins and is characterized by cutaneous and/or mucosae lesions. It is strongly resistant and the survival time is important in the outside environment. The morbidity of Orf is far higher than its mortality. The virus is transmitted by direct and indirect contact among humans, who became vectors themselves. Those subjects that are in contact with the animals in question due to professional reasons are at risk in particular. The same goes for attendants and participants of religious feasts. The preferred localization of lesions in humans is the hands. The diagnostic is easily set by the anamnesis and the clinical characteristics of the lesions except when it happens to be a particular form. The complications are nearly exclusively related to the unawareness of the virus in form of inappropriate medical acts. The evolution is spontaneous and the unique treatment is the prophylaxis of bacterial infection as well as a constant surveillance.

KEYWORDS : *Parapoxviridae - Orf virus - Ecthyma contagiosum - Contagious pustular dermatitis - Aïd-El-Khebir*

INTRODUCTION

L'Orf est une affection rare, ou plutôt rare en apparence, vu qu'elle reste encore aujourd'hui fort peu connue des praticiens (1, 2).

Les premières descriptions cliniques datent de 1879 en Norvège et 1890 au Royaume-Uni. Le terme «Orf» tire probablement son étymologie du mot anglo-saxon «bétail». D'après d'autres avis, le terme trouverait son origine du mot «Hrufa» en vieux norrois qui signifierait «bosse, furoncle, escarre, gale». Outre une revue de la littérature et un rappel de la physiopathologie animale et humaine, cet article reprend les bases du diagnostic et met l'accent sur les traitements actuels tout en soulignant les points essentiels de la prise en charge du patient.

DÉFINITION

Le virus de l'Orf est un virus à ADN double-brin enveloppé de la famille des Poxviridae et du genre Parapoxviridae. Il présente une structure

ovale en forme de brique, de 200 à 380 nm de long, avec une structure externe régulière constituée de tubules.

SOURCE

Le virus infecte la peau des ongulés et principalement des petits ruminants. Il est un pathogène fréquent des moutons et des chèvres mais peut affecter tous les ovins et caprins. Certains auteurs ont décrit des contaminations à partir d'autres animaux comme les cerfs, gazelles, chameaux et chats. En médecine vétérinaire, on parle de la dermatite pustuleuse contagieuse ovine ou caprine, soit *ecthyma contagiosum*.

VOIE DE CONTAMINATION ET CLINIQUE ANIMALE

Le virus est contagieux et l'homme peut le contracter à son tour (zoonose). Les principales sources de virus sont les croûtes et liquides vésiculaires ou pustuleux issus des malades. La transmission se fait par contact direct entre les animaux malades et les individus sains. Vu la forte résistance du virus et la survie possible durant plusieurs mois, voire plusieurs années (3),

(1) Assistant, (2) Chef de Service, Service de Dermatologie, Cliniques universitaires UCL Saint-Luc, Bruxelles.

(3) Consultant, (4) Chef de Service, Service des Urgences, Cliniques universitaires UCL Saint-Luc, Bruxelles

une transmission indirecte par l'intermédiaire du milieu extérieur contaminé (clôtures, mangeoires, litière, instruments, fourrages, surfaces dans les étables, etc.) est également fréquente. Des enfants caressant des animaux malades peuvent également développer la maladie (4). La contamination interhumaine a été peu observée à ce jour mais reste possible. Elle a été décrite, de même qu'un cas d'auto-inoculation.

Chez les animaux, on observe deux formes d'ecthyma contagiosum. La première est similaire à l'homme avec une localisation cutanée (lèvres, museau, oreilles, espaces interdigitaux et les mamelles) causant de la dysphagie, du ptyalisme, des boiteries ou des mammites. Dans la deuxième forme, les animaux présentent des lésions buccales et péri-buccales responsables de ptyalisme, dysphagie, voire anorexie. La morbidité importante laisse peu de place à la mortalité restant inférieure à 10% (jeûne prolongé, infections secondaires). Un impact significatif peut de ce fait avoir lieu sur la productivité agricole. Les animaux particulièrement à risque sont les nouveau-nés qui n'ont pas encore d'immunité virale.

RÉPARTITION GÉOGRAPHIQUE

Le virus est connu dans tous les pays où l'on pratique des élevages ovins et caprins indifféremment des continents dans le monde. Il est épidémique en Norvège (premier cas décrit en 1879) et dans d'autres régions d'Europe. Des cas ont en outre été décrits en Israël, Turquie, Arabie-Saoudite, Chine, Inde, Nouvelle-Zélande, Kenya, Ethiopie, Botswana, Sudan, Brésil, etc. Par contre, le virus semblerait plutôt rare en Amérique du Nord (5).

FRÉQUENCE ET SAISON

La fréquence d'inoculation est plus importante chez les fermiers, bergers, bouchers, biologistes et vétérinaires (6, 7). Les cas d'Orf sont plus fréquents au printemps (nouveau-nés) et à la saison de l'abattage (Pâques) des moutons et des agneaux. Une recrudescence a également lieu après la fête du mouton (Aïd-El-Kebir) qui a lieu 70 jours après la fin du ramadan, à la fin du 12^{ème} mois lunaire qui est celui du pèlerinage (Hadj) à La Mecque (8-10).

CLINIQUE

Le délai d'incubation est de l'ordre de trois jours à trois, voire six semaines. La localisation préférentielle et la plus fréquente est la main

(90%). Des cas localisés au niveau des yeux, du nez, des lèvres, du scalp, de la face, en péri-anal ou au niveau des organes génitaux ont également été décrits. Parfois les lésions sont multiples. L'Orf doit donc faire partie des diagnostics différentiels lors d'une suspicion de pathologie infectieuse des mains.

On observe au début le développement d'une papule érythémato-violacée. Celle-ci est ferme et s'étend progressivement en formant en son centre une pustule ou un centre hémorragique. Après quelques jours d'évolution, la lésion peut devenir fort volumineuse et atteindre deux à cinq centimètres de diamètre, amenant souvent le patient à consulter aux urgences. La lésion est souvent unique, mais peut se présenter avec une à quatre papules, voire nodules ou plaques qui peuvent être très œdémateuses, voire vésiculeuses ou bulleuses. L'évolution se fait en un nodule dit «d'Orf» avec une croûte centrale entourée d'un double anneau œdémateux, grisâtre à l'intérieur et plutôt érythémateux à l'extérieur (Fig. 1). La lésion est souvent douloureuse ce qui ne signe en rien la surinfection bactérienne. Il est par ailleurs commun d'observer une lymphangite ou une adénopathie satellite associée. Certains cas accompagnés de fièvre ont été décrits.

Th. B. Fitzpatrick propose une classification clinique (11) de l'infection en six stades dont chacun dure six jours en moyenne (Tableau I).

TABLEAU I. CLASSIFICATION CLINIQUE

Stade 1 : macule ou papule rose ou rouge
Stade 2 : lésion en cible ; nodule avec un centre rouge, anneau intermédiaire blanc et anneau externe rouge
Stade 3 : nodule aigu exsudatif
Stade 4 : nodule régénératif sec, couvert par une fine croûte avec des points noirs
Stade 5 : papillomateux
Stade 6 : régression avec croûte sèche

EVOLUTION

La durée d'éruption est en moyenne d'une quinzaine de jours à un mois. Le nodule de l'Orf connaît une évolution spontanée favorable. A côté d'une nette régression de la lésion, on observe un affaissement progressif avec un épaississement de la croûte et un aspect souvent papillomateux en surface. La pustule devenue nodulaire, finit par se nécroser (croûte centrale) (Fig. 2). Une cicatrice résiduelle est rare. Une immunité à vie est acquise chez l'homme après la primo-infection. Une possibilité de réinfection existe néanmoins localement dans 8-12% des cas.

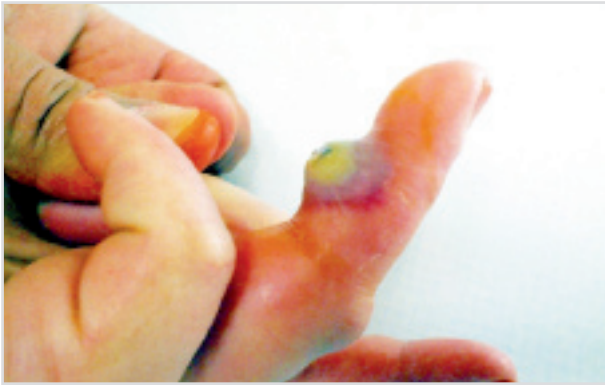

Figure 1. Virus Orf au stade 2.

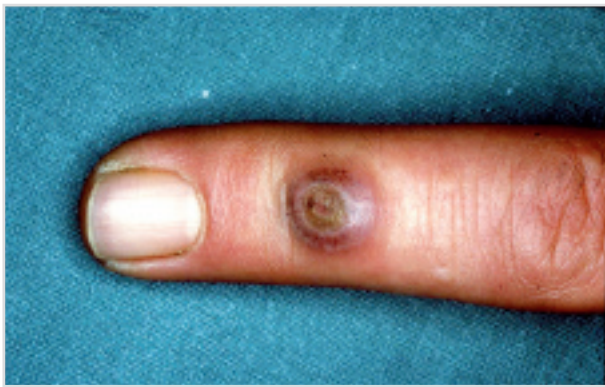


Figure 2. Virus Orf au stade 4.

CAS PARTICULIERS

Des lésions multiples (12), d'évolution anormalement prolongées, parfois géantes d'un aspect pseudo-tumoral ont été observées chez des patients immuno-déprimés (13) menant parfois à l'amputation de doigts. La littérature décrit également de rares formes vésiculo-bulleuses disséminées, des cas de pemphigoïde bulleuse (14), des érysipèles ou des infections à *Pseudomonas aeruginosa* associées. Il existe également des cas d'érythème polymorphe succédant à l'infection de l'Orf à une fréquence relativement significative, allant jusqu'à un tiers des cas. Un cas de paresthésies avec déformation d'un doigt en col de signe est également relaté lors d'un Orf géant.

A ce jour, il n'y a pas eu de transmission materno-fœtale ou de complication décrite durant la grossesse (15). Une transmission semble toutefois possible en cas de contact direct à l'accouchement.

MOYENS DIAGNOSTIQUES

Le diagnostic repose essentiellement sur l'anamnèse et l'aspect clinique typique de la

lésion. La notion de contact avec de la viande ovine ou caprine doit mettre la puce à l'oreille. Le virus reste par ailleurs difficilement cultivable. Une analyse histologique est possible, montrant une hyperkératose avec un ballonnement dégénératif des kératinocytes superficiels. Des corps d'inclusions éosinophiles peuvent également être retrouvés dans les cellules kératinocytaires. Dans le derme, on retrouve un infiltrat inflammatoire avec de l'œdème responsable à certains endroits de décollements bulleux (16). Typiquement, on retrouve aussi une prolifération endothéliale et microvasculaire, l'Orf codant pour un facteur de croissance spécifique (VEGF-E). Si une biopsie est effectuée, l'agent pathogène peut également être mis en évidence par microscopie électronique directe, par mise en évidence des anticorps par fixation du complément ou par épreuve ELISA ainsi que par technique PCR (17). Il s'agit des techniques les plus fréquemment employées pour élucider le diagnostic différentiel décrit dans le paragraphe suivant.

DIAGNOSTIC DIFFÉRENTIEL

Les lésions cutanées et l'évolution similaire des nodules du Trayeur (Milker's nodules) en font le principal diagnostic différentiel (18, 19) : il s'agit là également d'une affection virale causée par un Parapoxvirus dont l'inoculation se produit ici par contact direct avec des bovins malades. Une contamination indirecte par exemple par les tétines des trayeuses mécaniques est également possible. L'évolution est similaire à celle de l'Orf et le traitement identique.

Les autres diagnostics différentiels possibles (20) à évoquer (non exhaustifs) sont : le granulome ou panaris du trayeur, qui signe une réaction envers un corps étranger : les poils de bovins; le panaris infectieux avec lequel l'Orf est le plus souvent confondu «false felon»; le charbon (anthrax); la tularémie; le chancre d'inoculation tuberculeux; l'infection à mycobactérie atypique; le chancre syphilitique; la sporotrichose et le granulome pyogénique. Enfin, à titre indicatif, les lésions malignes de la peau sont à exclure.

COMPLICATIONS

La méconnaissance de la pathologie mène souvent à des actes de petite chirurgie dans le service des urgences ou chez le médecin généraliste. A maintes reprises, les patients décrivent qu'un médecin a tenté de ponctionner la lésion pour évacuer une éventuelle collection purulente qui est inexistante dans cette affection.

Des ablations radicales par bistouri ou cryothérapie sont aussi fréquentes. Ces actes qui partent d'une bonne intention mènent paradoxalement à la dissémination du virus dans les tissus déjà contaminés et l'affection prend fréquemment un nouvel essor. Une surinfection iatrogène est aussi possible. L'intérêt diagnostique d'une biopsie reste par contre d'actualité dans les formes trompeuses ou atypiques (botriomycoïdes, angiomateuses, kérato-acanthomateuses). Les autres complications sont liées aussi bien chez l'animal que chez l'homme à une surinfection bactérienne de la pustule ou du centre hémorragique par manque d'asepsie dans un terrain propice au développement bactérien.

TRAITEMENT

L'attitude se doit d'être conservatrice vu la régression spontanée de la lésion dans la majorité des cas. Tout acte chirurgical est à considérer comme une erreur de prise en charge vu le risque de dissémination virale et de surinfection (21). Seule, dans certaines formes récidivantes ou d'immunosuppression, la cryothérapie a montré des résultats probants.

Il est important d'instaurer une prophylaxie antiseptique à base de Povidone iodée (PVP-I 10 %) (Isobétadine® gel et tulle). L'alcool iodé ou une solution aqueuse de nitrate d'argent sont une alternative acceptable. Tous deux assèchent la lésion en luttant contre la surinfection. Un suivi régulier par le médecin traitant et/ou au dispensaire des urgences permet de rassurer le patient et de guetter cette possible surinfection.

Si la lésion est croûteuse, une pommade antibiotique de type acide fusidique, chlortétracycline 3% ou sulfadiazine argentique, peut être associée.

Si une réelle surinfection avait lieu, un traitement antibiotique *per os* à base de pénicilline M/V ou pristinamycine est à débiter lors des premiers signes. En pratique, l'antibiotique le plus prescrit reste l'association d'amoxicilline-Clavulanate 500 mg 3x/j pendant 4 jours. Une prophylaxie antibiotique dès le diagnostic, n'a pas démontré d'efficacité supérieure, comme dans la prophylaxie de toute autre plaie d'ailleurs.

La vaccination de rappel anti-tétanique est à discuter.

Des études récentes ont tenté de montrer l'efficacité du cidofovir et de l'imiquimod dans les collectivités animales et chez l'homme atteint de la forme particulière d'Orf géant. Un bénéfice sous forme de freination de l'évolution naturelle des lésions et du risque de contamination com-

munautaire a été démontré lors de l'administration précoce de cidofovir en application topique dès les symptômes cliniques pendant 4 jours chez des animaux et des humains atteints d'Orf géant (22, 23). Le cidofovir est commercialisé en Belgique sous le nom de Vistide® au prix de 837,90€ (flacon perf. 1 x 5 ml 75 mg/ml) et n'est remboursé que s'il est démontré que le produit a été utilisé pour le traitement d'une rétinite à cytomégalovirus chez un patient atteint de syndrome d'immunodéficience acquise ne présentant pas d'insuffisance rénale et chez lequel les autres thérapeutiques sont considérées comme inappropriées. Le cidofovir ne trouve donc actuellement aucune place sur le plan thérapeutique en Belgique mais devrait être considéré comme une piste intéressante dans le traitement et la prophylaxie à court terme des parapoxviridae.

En revanche, l'imiquimod (24) qui est commercialisé sous le nom d'Aldara® en Belgique, favorise la formation d'interféron et d'autres cytokines. Ce produit est vendu au prix de 77,33€ pour 12 x 12,5 mg/250 mg (crème (sach.)). Son indication principale est vouée au traitement des verrues génitales et péri-anales externes (condylomes acuminés) ainsi qu'aux carcinomes baso-cellulaires superficiels de petite taille et aux kératoses actiniques du visage et du cuir chevelu.

PROPHYLAXIE

Aucun vaccin à visée humaine n'existe actuellement sur le marché mais le simple port de gants protège déjà efficacement contre la contamination. Du côté animal, il existe sur le marché un vaccin à base d'un virus vivant atténué, mais très peu d'éleveurs l'utilisent actuellement en raison de son coût (25). Des pistes de prophylaxie intéressantes sont le respect d'une quarantaine lors de l'introduction d'un animal dans un cheptel, l'hygiène et une bonne conduite d'élevage ainsi que l'abstention de faire paître les animaux sur des pâtures anciennement contaminées.

CONCLUSION

L'Orf est une pathologie dont le diagnostic est aisé par le biais de l'anamnèse et de la clinique typique. Son évolution est spontanément favorable. Le seul traitement est la prévention de la surinfection. Une explication claire de la physiopathologie est utile afin de rassurer les patients et d'éviter un «shopping» médical. La méconnaissance de l'Orf (2) sont les principales sources de complication de la maladie.

De nombreux cas d'Orf sont observés en Belgique dans le décours de la fête d'Aïd-El-Khebir (8-10) bien que sa fréquence et sa répartition géographique restent totalement ubiquitaires.

BIBLIOGRAPHIE

1. Peschlow I, Quenow C, Lischke D.— Orf (Ecthyma Contagiosum) noch aktuell ? *Dermatol Monatsschr*, 1990, **176**, 63-68.
2. Inceoglu F.— Orf (ecthyma contagiosum) : an occasional diagnostic challenge. *Plast Reconstr Surg*, 2000, **106**, 733.
3. Segard M, Catteau B.— Thérapeutique de Dermatologie. Flammarion. 2001, 599.
4. Lederman ER, Austin C, Trevino I, et al.— ORF virus infection in children : clinical characteristics, transmission, diagnostic methods, and future therapeutics. *Pediatr Infect Dis J*, 2007, **26**, 740-744.
5. Bassioulas K, Orfanidou A, Stergiopoulou CH, et al.— Clinical and epidemiological study. *Australas J Dermatol*, 1993, **34**, 119-123.
6. Paiba GA, Thomas DR, Morgan KL, et al.— Orf (contagious pustular dermatitis) in farmworkers : prevalence and risk factors in three areas of England. *Vet Rec*, 1999, **145**, 7-11.
7. Crumbie A.— The orf virus : a disease of the farming community. *Community Nurse*, 1998, **4**, 44-45.
8. Uzel M, Sasmaz S, Bakaris S, et al.— A viral infection of the hand commonly seen after the feast of sacrifice: human orf (orf of the hand). *Epidemiol Infect*, 2005, **133**, 653-657.
9. Ghislain PD, Dinet Y, Delescluse J.— Orf in urban surroundings and religious practices : a study over a 3-year period. *Ann Dermatol Venerol*, 2001, **128**, 889.
10. Gündüz K, Inanir I, Sacar T.— Orf and religious practices. *J Dermatol*, 2005, **32**, 306-308.
11. Fitzpatrick ThB, Wolff K, Suurmond D.— *Dermatologie Clinique*, Flammarion 2007, 766-767.
12. Al-Salam S, Nowotny N, Sohail MR, et al.— Ecthyma contagiosum (orf)--report of a human case from the United Arab Emirates and review of the literature. *J Cutan Pathol*, 2008, **35**, 603-607.
13. Tan ST, Blake GB, Chambers S.— Recurrent Orf in an immunocompromised host. *Br J Plastic Surg*, 1991, **44**, 465-467.
14. Van lingen RG, Frank RG, Koopman RJ, et al.— Human orf complicated by mucous membrane pemphigoid. *Clin Exp Dermatol*, 2006, **31**, 711-712.
15. Taieb A, Guillot M, Carlotti D, et al.— Orf and pregnancy. *Int J Dermatol*, 1988, **27**, 31-33.
16. Rieger H, Wetterkamp D, Kühn J, et al.— Ecthyma Contagiosum (Orf) als ungewöhnliche Differenzialdiagnose bei Handinfektionen. *Unfallchirurg*, 2003, **106**, 204-206.
17. Scagliarini A, Gallina L, Dal Pozzo F, et al.— Diagnosis of orf virus infection in humans by the polymerase chain reaction. *New Microbiol*, 2004, **27**, 403-405.
18. Groves RW, Wilson-Jones E, Mac Donald DM.— Human orf and milkers' nodule : a clinicopathologic study. *J Am Acad Dermatol*, 1991, **25**, 706-711.
19. Nagington J, Tee GH, Smith GS.— Milker's nodule virus infections in Dorset and their similarity to orf. *Nature*, 1965, **208**, 505-507.
20. Moriello KA, Cooley J.— Difficult dermatologic diagnosis. Contagious viral pustular dermatitis (orf), goatpox, dermatophilosis, dermatophytosis, bacterial pyoderma, and mange. *J Am Vet Med Assoc*, 2001, **218**, 19-20.
21. Bacakoglu AK, Ozkan M, Ekin A.— Stay away from surgery (Operation kontraindiziert : das Ecthyma Contagiosum (Orf) an der Hand). *Hanchir Mikrochir Plast Chir*, 2001, **33**, 283-286.
22. Mc Cabe D, Weston B, Storch G.— Treatment of orf poxvirus lesion with cidofovir cream. *Pediatr Infect Dis J*, 2003, **22**, 1027-1028.
23. Gerinck K, Lukito G, Snoeck R, et al.— A case of human orf in an immunocompromised patient successfully treated with Cidofovir cream. *J Med Virol*, 2001, **64**, 543-549.
24. Erbaqci Z, Erbaqci I, Almila Tuncel A.— Rapid improvement of human orf (ecthyma contagiosum) with topical imiquimod cream: report of four complicated cases. *J Dermatol Treat*, 2005, **16**, 353.
25. Musser JM, Taylor CA, Guo J, et al.— Development of a contagious ecthyma vaccine for goats. *Am J Vet Res*, 2008, **69**, 1366-1370.

Les demandes de tirés à part sont à adresser au Pr F. Thys, Service des Urgences, Cliniques Universitaires UCL Saint-Luc, 1200 Bruxelles, Belgique.