LA THROMBOSE VEINEUSE CÉRÉBRALE (TVC)

S. Servais (1), F. Scholtes (2), S. Roemers (1), D. Martin (3)

RÉSUMÉ : La thrombose veineuse cérébrale est une cause rare d'accident vasculaire cérébral. La clinique est peu spécifique et polymorphe. L'imagerie médicale permet de poser le diagnostic dans la majorité des cas. En particulier, la vénographie par résonance magnétique est très sensible et constitue, actuellement, l'examen de référence. Le pronostic à long terme est généralement bon et peu de patients gardent des séquelles. Néanmoins, le décours est imprévisible. La prise en charge thérapeutique s'organise selon trois axes : le traitement anti-thrombotique, symptomatique et étiologique.

Mots-clés : *Veines cérébrales - Sinus crâniens - Thrombose sinus crânien - Thrombose cérébrale - Anticoagulants*

Cerebral Venous Thrombosis (CVT)

SUMMARY : Cerebral venous thrombosis is a rare cause of stroke. Clinical presentation is not very specific and can be very variable. Imaging establishes the diagnosis in the majority of cases. Specially, magnetic resonance venography has high sensitivity and is presently the gold standard. Long term prognosis of cerebral venous thrombosis is generally good and few patients remain handicapped in the long term. Evolution is however unpredictable. Treatment strategies follow three axes: anti-thrombotic treatment, symptomatic measures and treatment of the cause if one is found.

Keywords : *Cerebral vein - Cranial sinuses - Cranial sinus thrombosis - Cerebral thrombosis - Anticoagulants*

Introduction

La thrombose veineuse cérébrale (ou thrombophlébite cérébrale) se définit comme une thrombose d'un sinus veineux ou d'une veine cérébrale pouvant conduire à un accident vasculaire cérébral. Il s'agit d'une affection rare contrairement aux AVC artériels. L'incidence annuelle est évaluée à 3-4 cas/1 million (1). Elle survient le plus souvent chez les enfants et les adultes jeunes. L'âge moyen est estimé à 38-39 ans (2, 3). Elle touche plus souvent les femmes que les hommes : 75% des patients adultes sont de sexe féminin (1, 2). La contraception hormonale et la grossesse, constituant des facteurs de risque de thrombose veineuse, pourraient expliquer le sex ratio. Dans le passé, la TVC était presque exclusivement diagnostiquée à l'autopsie et était donc considérée comme une affection sévère et le plus souvent fatale. Grâce aux techniques modernes d'imagerie, le diagnostic est plus facilement établi aujourd'hui et les séries récentes concluent à un taux de mortalité variable (5-30%) et à un pronostic à long terme généralement bon.

Etiologie

On peut distinguer des causes locales et systémiques (Tableau I). Néanmoins, dans 15-30% des cas, aucun facteur étiologique spécifique n'est reconnu et la thrombose est considérée comme idiopathique (1, 4, 5). Par ailleurs, lorsqu'un facteur prédisposant a pu être mis en évidence, il est indispensable de poursuivre l'évaluation et de réaliser une mise au point étiologique complète vu la fréquence importante des causes associées (45% des cas).

Ce sont essentiellement le sinus sagittal supérieur et les sinus transverses qui peuvent être le siège d'une thrombose (Tableau II) (2, 3). La thrombose du sinus caverneux est plus rare. Dans de nombreux cas (50-60%), la thrombose est multifocale et concerne simultanément les veines cérébrales et un ou plusieurs sinus.

Physiopathologie

Pour comprendre les signes et les symptômes, deux mécanismes doivent être distingués : d'une part, les conséquences locales de la thrombose; d'autre part, l'hypertension intracrânienne pouvant résulter de l'occlusion d'un sinus dure-mérien. Or, chez la majorité des patients, ces deux processus surviennent simultanément. Ainsi, l'occlusion d'une veine cérébrale ou d'un sinus dural peut se compliquer d'un œdème cérébral localisé (œdème mixte, cytotoxique et vasogénique) et d'un infarcissement veineux le plus souvent hémorragique. L'occlusion d'un sinus de la dure-mère peut aussi causer une hypertension intracrânienne par deux mécanismes physiopathologiques. Premièrement, le blocage de la circulation de retour entraîne une stase veineuse et une augmentation du volume sanguin intracrânien. Secondairement, l'élévation de la pression veineuse intra-sinusale s'oppose au drainage du liquide céphalo-rachidien au travers des granulations de Pacchioni vers les sinus dure-mériens.

(1) Etudiante en Médecine, Université de Liège, CHU de Liège.
(2) Neurochirurgien, (3) Chargé de cours, Université de Liège, Chef de Service, Service de Neurochirurgie, CHU de Liège.

Tableau I. Etiologie des thromboses veineuses cérébrales

Causes locales
- Traumatismes crâniens - Chirurgie intracrânienne - Infiltration tumorale - Anomalies veineuses cérébrales, malformations artério-veineuses - Infections régionales (infections sinusales, cutanées, otites, mastoïdites, …). Les otites et les mastoïdites peuvent se compliquer de thromboses des sinus sigmoïdes et transverses. La thrombose du sinus caverneux est presque toujours causée par l'infection d'un sinus paranasal (ethmoïdal ou sphénoïdal), de l'orbite ou de la face. - Infections intracrâniennes (méningites bactériennes, abcès, neurosyphilis,…) - Complication d'une voie veineuse jugulaire - Complication d'une ponction lombaire
Causes systémiques
- Déshydratation - Grossesse - Médicaments : contraception orale, stéroïdes, agents cytotoxiques,… - Thrombophilie constitutionnelle ou acquise (déficit en protéine S et C, mutation du facteur V Leiden, déficit en anti-thrombine III, hyperhomocystéinémie, néoplasies, anticorps anti-phospholipides,…) - Septicémie, endocardite, CIVD - Maladies inflammatoires (vascularites, connectivites, maladies inflammatoires intestinales, …) - Maladies hématologiques (drépanocytose, polyglobulie, leucémie, paraprotéinémie, …)
Formes idiopathiques

Tableau II. Veines et sinus occlus : ordre de fréquence

	(2)	(3)
Sinus sagittal supérieur	62%	93%
Sinus transverse gauche	45%	
Sinus transverse droit	41%	
Veines corticales	17%	31%
Sinus droit	18%	15%
Veines jugulaires	12%	
Système veineux profonds	11%	9%
Sinus caverneux	1%	1%
Veines cérébelleuses	0,3%	4%

Dans de nombreux cas (50-60%), les thromboses touchent simultanément les veines cérébrales et un ou plusieurs sinus.

Clinique

Le tableau symptomatologique de la thrombose veineuse cérébrale est constitué d'une combinaison variable de différents éléments.

- Le symptôme le plus fréquent, mais peu spécifique, est la céphalée (présente chez plus de 90% des patients). Elle est habituellement d'installation progressive (en quelques jours). Elle peut néanmoins, dans certains cas, être d'apparition brutale et d'emblée maximale, mimant le tableau d'une hémorragie sous-arachnoïdienne. Elle est liée à l'augmentation de la pression intra-crânienne.

- D'autres signes liés à l'hypertension intracrânienne peuvent être présents : vomissements en jet, diplopie (atteinte du VI) et chute d'acuité visuelle liée à l'œdème papillaire.

- La moitié des patients se présentent avec des déficits neurologiques focaux, variables selon la localisation de la thrombose (parésie, troubles sensitifs, aphasie). Un tableau rare mais caractéristique de la thrombose du sinus sagittal supérieur est l'apparition de signes évoquant une atteinte hémisphérique unilatérale suivis quelques heures plus tard par des signes déficitaires controlatéraux qui traduisent l'extension des lésions corticales de part et d'autres du sinus (1).

- Environ 40% des patients présentent des manifestations comitiales. La fréquence est donc nettement supérieure par rapport aux accidents ischémiques d'origine artérielle. Les crises d'épilepsie peuvent être de tous types : partielles, généralisées, état de mal épileptique. Elles peuvent être suivies d'un déficit neurologique (paralysie de Todd).

- Parfois, la thrombose se manifeste par des troubles cognitifs tels qu'un comportement inhabituel, un état délirant, un mutisme. Le plus souvent, ce tableau est lié à l'occlusion du sinus droit entraînant des lésions thalamiques bilatérales.

- Une altération de l'état de conscience, de la vigilance et un coma peuvent se développer secondairement à une thrombose veineuse cérébrale, par trois mécanismes : l'engagement cérébral, des lésions thalamiques bilatérales, un état de mal épileptique.

- Le cas particulier de la thrombose du sinus caverneux consiste essentiellement en des manifestations ophtalmologiques (le syndrome du sinus caverneux): douleur et œdème orbitaires et périorbitaires, exophtalmie, chute d'acuité visuelle, paralysie oculomotrice, atteinte du V1.

- La thrombose veineuse cérébrale reste parfois totalement asymptomatique, notamment l'occlusion d'un sinus transverse.

Le mode de révélation peut être aigu, subaigu ou chronique (Tableau III) (2, 3).

Diagnostic

Les signes et les symptômes étant peu spécifiques et variables d'un cas à l'autre, le diagnostic ne peut être posé sur base de la clinique seule. C'est l'imagerie qui, dans la majorité des cas,

Tableau III. Mode de révélation des thromboses veineuses cérébrales

	(2)	(3)
Aigu (0-48h)	37%	27%
Subaigu (48h-30j)	55%	50%
Chronique (>30j)	7%	23%

permet de mettre en évidence la thrombose veineuse. Le dosage des D-Dimères peut également fournir quelques éléments d'orientation. Dans tous les cas, la mise au point doit être complétée par une recherche étiologique. Rarement, la thrombose veineuse cérébrale est un diagnostic d'autopsie.

Biologie clinique

Classiquement, le taux de D-Dimères est élevé et est positivement corrélé à l'extension de la thrombose. Néanmoins, un taux normal n'exclut pas formellement le diagnostic chez des patients se présentant avec une céphalée isolée (6). Par contre, en cas de tableau clinique plus sévère, le dosage des D-Dimères conserve une bonne valeur prédictive négative.

Imagerie

Le premier examen d'imagerie à demander en cas de suspicion d'AVC artériel ou veineux est bien sûr un CT-Scan sans injection de produit de contraste. Dans 1/3 des cas, celui-ci permet déjà d'orienter le diagnostic vers la TVC. On peut détecter des signes directs tels que le «Dense Clot Sign» (visualisation de la thrombose au sein d'un sinus dural comme un signal hyperdense) et le «Cord Sign» (visualisation de la veine thrombosée comme une hyperdensité linéaire) et des signes indirects tels qu'un œdème cérébral et un infarcissement hémorragique ou non dans une zone qui ne correspond pas à un territoire vasculaire artériel. Le CT-Scan avec injection de produit de contraste peut apporter des informations complémentaires. Ainsi, le «Delta Sign» correspond à un défaut de prise de contraste dans le sinus dural au niveau de la thrombose. Néanmoins, notons que le CT-scan, avec ou sans injection de produit de contraste, reste normal dans 10-30% des cas.

L'IRM peut mettre directement en évidence le thrombus (dont l'intensité du signal est variable en fonction du temps et des pondérations) (Fig. 1) ou révéler des signes indirects identiques à ceux visualisés en scanographie. La thrombose est particulièrement bien visualisée sur les séquences T2* en écho de gradient.

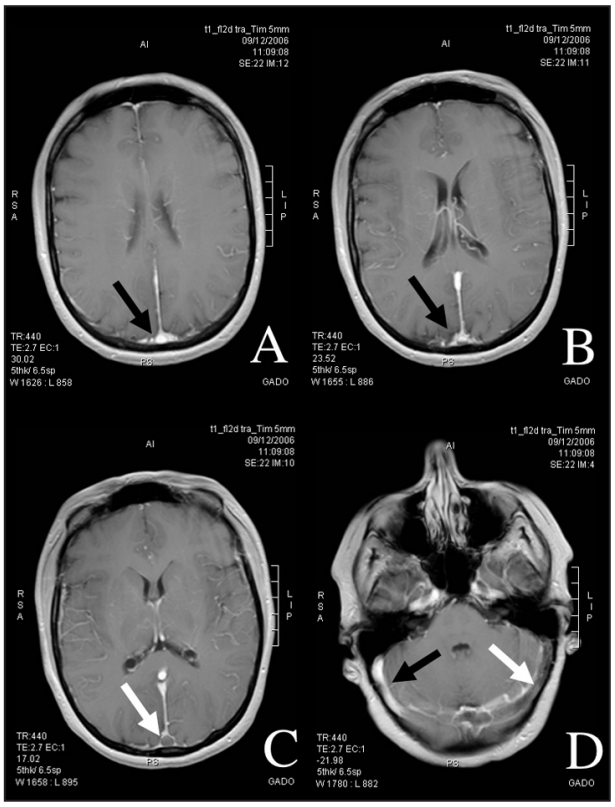

Figure 1. IRM cérébrale, séquence T1 avec injection de Gadolinium, coupes axiales. A, B : Sinus sagittal supérieur perméable (flèches noires). C : Thrombose du sinus sagittal supérieur (flèche blanche) mise en évidence par une absence de prise de contraste au niveau du caillot. D : Sinus transverse droit perméable (flèche noire), sinus transverse gauche thrombosé non visualisé (flèche blanche).

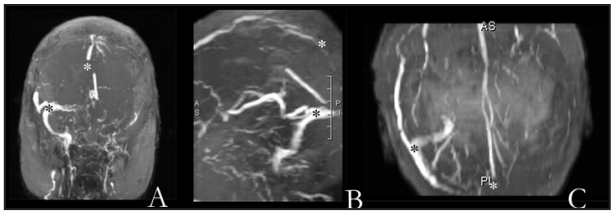

Figure 2. Vénographie IRM, A : projection frontale. B : projection sagittale. C : projection axiale. Thrombose du sinus sagittal supérieur et du sinus transverse gauche. On note une interruption nette de prise de contraste au niveau du sinus sagittal supérieur (astérisque blanche) témoignant d'une thrombose à ce niveau. Le sinus transverse gauche thrombosé est non visualisé, en comparaison du sinus transverse droit perméable qui est bien identifié (astérisque noire).

La technique la plus sensible pour le diagnostic et qui constitue le Gold Standard actuel est l'angiographie IRM (ARM) avec les séquences aux temps veineux (vénographie IRM). La cartographie veineuse peut être obtenue en contraste spontané (détection du flux dans les vaisseaux, séquences TOF) mais la technique est plus performante avec injection de Gadolinium (7). Les signes directs sont l'absence de flux au niveau des veines et des sinus thrombosés ou l'absence

de remplissage par le produit de contraste (Fig. 2). L'occlusion peut être suspectée de façon indirecte par la mise en évidence d'un ralentissement veineux ou d'une circulation collatérale anormale. L'angioscan avec les séquences aux temps veineux est une alternative émergente à l'ARM lors de la phase aiguë.

L'angiographie conventionnelle, antérieurement considérée comme l'examen de référence, n'est plus réservée aujourd'hui qu'aux cas qui restent douteux malgré l'exploration par vénographie IRM ou CT (1, 4, 7).

Evolution et pronostic

Le plus souvent, le pronostic à long terme est bon et une guérison clinique peut être espérée dans 75% des cas. L'évolution est donc globalement bien plus favorable qu'en cas d'AVC artériel. Néanmoins, le décours des TVC est imprévisible et il est difficile d'identifier les rares patients à risque de complications sévères, voire de décès.

La mortalité varie de 5-30% (3-5, 8). La cause principale de décès est l'engagement cérébral. D'autres causes possibles sont l'embolie pulmonaire, la détresse respiratoire, voire l'arrêt cardio-pulmonaire. Des modèles ont été élaborés de façon à dresser le profil des patients à risque de décès (Tableau IV) (8). Ceci permet d'identifier les patients nécessitant une surveillance rapprochée (monitoring) et d'orienter la prise en charge. Ainsi, chez ces patients, en cas de détérioration de l'état clinique due à une hypertension intracrânienne ou de déficit neurologique grave, les indications de craniectomies décompressives ou de thrombolyse doivent être discutées.

Les complications en cours d'hospitalisation et à long terme sont les suivantes (2) :

- la récidive de thrombose veineuse cérébrale. Le risque est estimé à 2% durant les premières semaines suivant l'épisode aigu et à 11% dans les douze premiers mois;

- d'autres complications thrombotiques tels qu'une thrombose veineuse profonde des membres ou pelvienne, une embolie pulmonaire (au départ du caillot sinusal ou d'une TVP associée au contexte d'hypercoagulabilité), un AVC ou un AIT, une ischémie aiguë des membres inférieurs;

- des troubles neurologiques déficitaires persistants (hémiparésie, aphasie,…);

- des crises d'épilepsie. En général, la première crise survient dans l'année suivant l'épisode aigu;

Tableau IV. Patients à risque de décès : modèle (8), version simplifiée

A l'admission :
- Crise d'épilepsie
- Altération de l'état de conscience
- Glasgow Coma Scale < 9
- Thrombose du système veineux profond (les thromboses du système superficiel sont mieux tolérées : vaste réseau de suppléance collatéral)
- Lésion au niveau de la fosse postérieure
- Hémorragie intracrânienne droite
Durant l'hospitalisation :
- crise d'épilepsie
- aggravation des signes focaux
- nouveaux signes focaux

- la persistance de céphalées sévères;

- des troubles neuropsychologiques (troubles mnésiques, comportementaux, …);

- des troubles visuels sévères. L'atrophie du nerf optique (due à l'hypertension intracrânienne prolongée) entraîne une cécité définitive;

- des complications plus rares telles qu'une paralysie multiple des nerfs crâniens, une incoordination cérébelleuse, une dyskinésie progressive sur lésions thalamiques;

- des fistules artério-veineuses durales. Le rôle causal de la thrombose veineuse dans la formation de celles-ci est controversé (9-11). Une hypothèse proposée se base sur l'existence probable, chez certains individus, de shunts artério-veineux entre le réseau artériel méningé et les sinus veineux dure-mériens. En cas de thromboses veineuses sinusales et lors de leur recanalisation, le gradient de pression dans ces vaisseaux-shunt est modifié et pourrait favoriser la formation des fistules artério-veineuses (9-11). L'ensemble de ces complications justifient un suivi prolongé des patients. Néanmoins, peu de patients conservent des séquelles à long terme (15%) (3). Il faut donc garder à l'esprit l'important potentiel de récupération clinique même en cas de tableau initial sévère.

Traitement

Trois approches thérapeutiques sont à envisager : le traitement anti-thrombotique, symptomatique et étiologique (12).

Traitement anti-thrombotique

L'héparinothérapie (héparine iv ou HBPM sc) peut être utilisée en aigu pour prévenir la propagation du thrombus et pour accroître les chances de reperméabilisation. Elle diminue aussi le ris-

que d'embolie pulmonaire. Ainsi, de nombreuses études confirment le bénéfice du traitement anticoagulant en terme de réduction de la mortalité et de la morbidité (4, 12-16).

L'héparinothérapie a un bon profil de sécurité et peut être utilisée chez des patients avec TVC aiguës compliquées d'infarcissement hémorragique (4, 12-16). Ceci peut se comprendre sur base de la physiopathologie de l'infarctus rouge sur hypertension veineuse : la suffusion hémorragique dans la TVC correspond à une extravasation sanguine secondaire à l'hyperpression dans les veinules et les capillaires, et non à une rupture d'un vaisseau artériel. La levée de l'obstacle veineux par la lyse du thrombus réduit la pression au sein des petits vaisseaux et peut alors limiter le phénomène.

Le traitement est efficace malgré le fait que le CT-Scanner et l'IRM ne montrent que rarement une reperméabilisation complète.

Après l'épisode aigu, le risque de récidive de TVC ou d'autres accidents thrombotiques extra-cérébraux existe. Un relais par anticoagulants indirects est donc conseillé. La durée de ce traitement est variable. Si la thrombose est en relation avec un facteur de risque transitoire (post-partum, infection, …), trois mois d'anticoagulation sont suffisants. En cas de TVC idiopathique, six à douze mois sont conseillés alors qu'en présence d'une thrombophilie sévère (plus de deux facteurs de risque pro-thrombotiques), il faut envisager un traitement à vie (12, 16). Un relais par aspirine est parfois réalisé par la suite (16).

La thrombolyse reste encore à l'heure actuelle un traitement expérimental, à réserver aux cas sévères ou sans amélioration malgré un traitement par anticoagulants à fortes doses (15). La thrombolyse locale (cathétérisation des sinus sigmoïdes, transverses, sagittal supérieur par abord de la veine fémorale ou jugulaire) est alors préférée à la thrombolyse systémique. Deux méthodes existent : l'injection intrasinusale de fibrinolytiques (Urokinase ou rt-PA) ou la thrombectomie rhéolytique. Cette dernière procédure correspond à une thrombolyse mécanique par fragmentation endovasculaire et aspiration du caillot. Elle est possible grâce à un système de cathétérisme particulier (système AngioJet®) (17). L'avantage de cette technique est la possibilité d'une recanalisation rapide du sinus occlus (en deux à quatre heures), contrairement aux agents fibrinolytiques qui, même délivrés localement, nécessitent un certain temps pour dissoudre complètement le thrombus (environ 170 h, variable en fonction de la taille de celui-ci). Le risque principal des techniques de thrombolyse est l'hémorragie intracrânienne. C'est pourquoi elles ne sont pas indiquées en cas d'infarcissement étendu ou en cas d'engagement.

Traitement symptomatique

En cas de céphalée, un traitement antalgique doit être prescrit.

L'hypertension intracrânienne se traite par différents moyens, en fonction de sa gravité : les mesures générales simples (position semi-assise), les diurétiques osmotiques (Mannitol) et l'Acétazolamide, la sédation en USI, l'hyperventilation (PaCO2 : 30-35mmHg), les ponctions lombaires thérapeutiques, le shunt ventriculo- ou lombo-péritonéal et l'hémicraniectomie décompressive. Une étude récente remet en doute l'indication des corticoïdes dans le traitement de l'œdème lié à la TVC (23). Cette étude suggère que, même chez les patients qui pourraient théoriquement tirer le plus grand avantage d'un traitement par stéroïdes (œdème parenchymateux important, infarcissement hémorragique), aucun bénéfice statistique n'a été mis en évidence dans le groupe traité. Par ailleurs, les corticoïdes sont potentiellement dangereux en cas de TVC par leur action pro-coagulante. Aucune preuve ne soutient donc l'utilisation des stéroïdes en phase aiguë.

L'indication d'une prophylaxie antiépileptique se pose principalement en se basant sur deux critères : en cas de manifestation comitiale lors de la phase aiguë et si une lésion supratentorielle est suspectée cliniquement ou mise en évidence par l'imagerie. Les patients présentant ces deux facteurs de risque doivent recevoir un traitement antiépileptique (12). Le traitement prophylactique peut aussi être envisagé chez les patients qui ne manifestent qu'un seul de ceux-ci. Les antiépileptiques classiques ou de nouvelle génération peuvent être utilisés, avec une préférence pour le valproate qui entraîne moins d'interférences avec le traitement anticoagulant. Il est recommandé de maintenir le traitement pendant un an et ensuite de diminuer graduellement les doses.

Cas particulier du traitement chez la femme enceinte

Compte tenu des difficultés et des risques de l'anticoagulation durant la grossesse (en particulier, la tératogénicité et les risques de saignements fœtaux et maternels liés à la prise de dérivés coumariniques (18)), la prise en charge anti-thrombotique en cas de TVC associée à ce contexte est particulière et mérite d'être précisée.

Il n'existe pas d'étude concernant spécifiquement le traitement de la TVC chez la femme enceinte. Néanmoins, une ligne de conduite peut être extrapolée à partir des données d'études traitant de la prise en charge des accidents thrombo-emboliques veineux survenus en cours de grossesse (18). Dans ces cas, l'option thérapeutique la plus recommandée est un traitement d'attaque par héparine (iv ou HBPM sc), suivi d'un relais, également par héparine, pour une période de trois mois au moins, voire durant tout le restant de la grossesse. Les doses d'HBPM doivent être adaptées en fonction du poids changeant de la patiente et de la période de demi-vie réduite suite aux modifications physiologiques de la grossesse (18, 19, 20). Dans la mesure du possible, l'héparinothérapie doit être interrompue 24h avant l'induction du travail afin de limiter le risque hémorragique. Toutes les études s'accordent sur la nécessité d'une couverture par anticoagulants durant au moins six semaines au cours du post-partum, période à risque d'aggravation ou de récidives (18).

Quelles sont les mesures prophylactiques préconisées chez une patiente enceinte avec un antécédent de TVC ? Plusieurs études montrent que, dans les cas où la TVC était associée à un facteur de risque transitoire (par exemple, une grossesse antérieure), le taux de récidives durant la grossesse est faible (18, 21-23). Ceci suggère qu'un traitement préventif pendant la grossesse n'est pas justifié systématiquement. La décision de l'instaurer devrait se baser sur deux éléments. Le premier est le contexte de survenue de la TVC antérieure : si celle-ci était associée à une grossesse ou à la prise d'oestroprogestatifs, une prophylaxie anténatale par héparine est souhaitable (18). Si la TVC était secondaire à un facteur de risque transitoire autre, le second élément à prendre en compte est l'intervalle de temps entre la TVC et la grossesse. Ainsi, si la TVC est survenue plus de deux ans auparavant, le risque de récidive est faible et une surveillance neurologique tout au long de la grossesse serait suffisante (21). Par contre, le post-partum est associé à un risque plus élevé de récidive et une prophylaxie pendant un mois, par anticoagulants indirects ou par héparine, est conseillée systématiquement par la plupart des études (18, 21, 22). Par ailleurs, il est recommandé d'exclure une éventuelle thrombophilie chez toute femme enceinte avec un antécédent de thrombose veineuse extra-ou intracrânienne. En cas de thrombophilie reconnue, une prise en charge par héparine doit être réalisée en antepartum.

Conclusion

Même si l'AVC veineux est rare, son diagnostic est important. Il faut l'évoquer en cas de symptômes suggestifs d'AVC survenant en l'absence de facteurs de risque classiques des affections cardio-vasculaires artérielles. En particulier il faut y penser chez les sujets jeunes, en cas de céphalée récente et inhabituelle, et chez les patients se présentant avec un tableau d'hypertension intracrânienne. Les signes et les symptômes sont à mettre en relation avec l'œdème cérébral, l'infarcissement (hémorragique ou non) et l'hypertension intracrânienne qui peuvent compliquer l'occlusion d'une veine cérébrale ou d'un sinus dural. La thrombose se localise le plus souvent au niveau du sinus sagittal supérieur et des sinus transverses. Il n'est pas rare néanmoins que plusieurs veines cérébrales et sinus soient entrepris par le phénomène thrombotique. L'imagerie permet de poser le diagnostic dans la majorité des cas. Des signes directs ou indirects peuvent déjà être mis en évidence sur l'imagerie parenchymateuse (CT-Scan et IRM avec ou sans injection de produit de contraste). Le Gold Standard actuel est la vénographie par résonance magnétique. Une fois le diagnostic posé, une mise au point étiologique complète est nécessaire. L'évolution est en général favorable mais le décours reste imprévisible. Différents modèles permettent d'identifier le patient à risque de décès ou de complications sévères. La récidive de TVC à court et à long terme est possible. Un suivi prolongé est donc conseillé. L'anticoagulation constitue la base du traitement. De nombreuses études confirment le bénéfice en termes de mortalité et de morbidité, même en cas d'infarcissement hémorragique. Les traitements symptomatique (antalgiques, traitement de l'HTIC, prophylaxie antiépileptique) et étiologique complètent la prise en charge. En ce qui concerne les stéroïdes, aucune preuve ne soutient leur utilisation à la phase aiguë.

Bibliographie

1. Stam J.— Thrombosis of the Cerebral Veins and Sinuses. *New Eng J Med,* 2005, **352**, 1797-1798.
2. Ferro JM, Canhao P, Stam J, et al.— Prognosis of Cerebral Vein and Dural Sinus Thrombosis. *Stroke*, 2004, **35**, 664-670.
3. Preter M, Tzourio C, Ameri A, et al.— Long term prognosis in Cerebral Venous Thrombosis. *Stroke*, 1996, **27**, 243-246.
4. Cipri S, Gangemi A, Campolo C, et al.— High-dose heparin plus warfarin administration in non-traumatic dural sinus thrombosis. *J Neurosurg Sci*,1998, **42**, 23-32.

5. De Bruijn, Stam J.— for the Cerebral Venous Sinus Thrombosis Study Group. - Randomized, placebo-controlled trial of anticoagulant treatment with Low-Molecular-Weight Heparin for Cerebral Sinus thrombosis. *Stroke*, 1999, **30**, 484-488.

6. Crassard I, Soria C, Tzourio C, et al.— A negative D-Dimer assay does not rule out cerebral venous thrombosis. *Stroke*, 2005, **36**, 1716-1719.

7. Poon CS, Chang JK, Swarnkar A, et al.— Radiologic Diagnosis of Cerebral Venous Thrombosis : Pictural Review. *AJR*, 2007,**189**, S64-75.

8. Canhao P, Ferro JM, Lindgren AG, et al.— Causes and Predictors of Death in Cerebral Venous Thrombosis. *Stroke*, 2005, **36**, 1720-1725.

9. Tsai L K, Jeng J S, Liu H M, et al.— Intracranial dural arteriovenous fistulas with or without cerebral sinus thrombosis: analysis of 69 patients. *J Neurol Neurosurg Psy*, 2004, **75**, 1639-1641.

10. Mironov A.— Pathogenetical consideration of spontaneous dural arteriovenous fistulas (DAVFs). *Acta Neurochir*, 1994, **131**, 45-58.

11. Hamada Y, Goto K, Inoue T, et al.— Histopathological aspects of dural arteriovenous fistulas in the transverse-sigmoïd sinus region in nine patients. *Neurosurg*, 1997, **40**, 452-458.

12. Ferro JM, Canhao P.— Acute treatment of Cerebral Venous Thrombosis and Dural Sinus Thrombosis. *Cur-Treat Op Neurol*, 2008, **10**, 126-137.

13. Wasay M, Bakshi R, Kojan S, et al.— Nonrandomized comparison of Local Urokinase Thrombolysis versus Systemic Heparin Anticoagulation for Superior Sagittal Sinus Thrombosis. *Stroke*, 2001, **32**, 2310-2317.

14. Frey JL, Muro GJ, McDougall CG, et al.— Cerebral Venous Thrombosis combined intrathrombus rtPA and Intravenous Heparin. *Stroke*, 1999, **30**, 489-494.

15. Sujith OK, Krishnan R, Rahman A, et al.— Local thrombolysis in patients with Dural Venous Thrombosis Unresponsive to Heparin. *J Stroke Cerebrovasc Dis*, 2008, **17**, 95-100.

16. Sacco RL, Adams R, Albers G, et al.— Guidelines for prevention of stroke in patients with ischemic stroke or transient ischemic attack : a statement for healthcare professionals from the American Heart Association/ American Stroke Association Council on Stroke: Co-sponsored by Council on Cardiovascular Radiology an Intervention: The American Academy of Neurology affirms the value of this guideline. *Circul*, 2006, **113**, 409-449.

17. Chow K, Gobin YP, Saver J, et al.— Endovascular treatment of Dural Sinus Thrombosis with Rheolytic Thrombectomy and intra-arterial thrombolysis. *Stroke*, 2000, **31**, 1420-1425.

18. Bates SM, Greer IA, Hirsch J, et al.— Use of antithrombotic agents during pregnancy, the seventh ACCP conference on antithrombotic and thrombolytic therapy. *Chest*, 2004, **126**, 627S-644S.

19. Norris LA, Bonnar J, Smith MP, et al.— Low molecular weight heparin (tinzaparin) therapy for moderate risk thromboprophylaxis during pregnancy. *Thromb Haemost*, 2004, **92**, 791-796.

20. Brill-Edwards P, Ginsberg J. S, Gent M, et al. – Safety of withholding heparin in pregnant women with a history of venous thromboembolism. *NEJM*, 2000, **343**, 1439-1444.

21. Mehraein S, Ortwein H, Busch M, et al.— Risk of recurrence of cerebral venus and sinus thrombosis during subsequent pregnancy and puerperium. *J Neurol Neurosurg Psy*, 2003, **74**, 814-816.

22. Lockhart E. M, Baysinger CL.— Intracranial vnous thrombosis in the parturient. *Anesthesiol,* 2007, **107**, 652-658.

23. Karnard DR, Guntupalli KK.— Neurologic disorders in pregnancy. *Crit Care Med*, 2005, **33**(Suppl), S362-S371.

24. Canhao P, Cortesao A, Cabral M, et al. — Are steroids useful to treat Cerebral Venous Thrombosis? *Stroke*, 2008, **39**,105-110.

Les demandes de tirés à part sont à adresser au Pr. D. Martin, Chargé de cours et Chef de Service, Université de Liège, Service de Neurochirurgie, CHU de Liège, 4000 Liège, Belgique.
E-mail: didier. martin@ulg.ac.be.